

VUmc_CAT_NO_B15_2017-07-07_inzage

Tuesday, May 16, 2017 12:31

Block 1, 56 question(s), maximum score 56
CAT NO B15 07-07-2017 INZAGE**1 of 56**Security Briefing : Briefing
LC : y
Test name : Test 1 or 2
Difficulty : CTT Level
PorterGamGad : include

Een 80-jarige vrouw gebruikt medicatie voor het multipole myeloom (ziekte van Kahler) waaraan zij lijdt. Omdat deze medicatie polyneuropathie kan veroorzaken wordt zij hier af en toe op getest.

Welke bevindingen bij neurologisch onderzoek van deze patiënte verhogen de kans op polyneuropathie niet of nauwelijks en welke juist sterk?

- afwezige Achillespeesreflexen (i) verhoogt de kans niet of nauwelijks (ii) verhoogt de kans sterk
- afwezige kniepeesreflexen (i) verhoogt de kans niet of nauwelijks (ii) verhoogt de kans sterk
- verminderde vibratiezin aan de handen (i) verhoogt de kans niet of nauwelijks (ii) verhoogt de kans sterk
- verminderde vibratiezin aan de voeten (i) verhoogt de kans niet of nauwelijks (ii) verhoogt de kans sterk

IF choice a.(i) is selected
AND choice b.(ii) is selected
AND choice c.(ii) is selected
AND choice d.(i) is selected
Add 1 to score. Continue evaluating.

Goed.

Anything else
No score defined.

Fout.

Juiste antwoord:

- afwezige Achillespeesreflexen - verhoogt de kans niet of nauwelijks
- afwezige kniepeesreflexen - verhoogt de kans sterk
- verminderde vibratiezin aan de handen - verhoogt de kans sterk
- verminderde vibratiezin aan de voeten - verhoogt de kans niet of nauwelijks

2 of 56Security Briefing : Briefing
LC : y
Test name : Test 1 or 2
Difficulty : CTT Level
PorterGamGad : include

Een 21-jarige man is opgenomen in een instelling voor epilepsie en krijgt daar een epileptische aanval met bewustzijnsverlies en ritmische trekkingen van alle ledematen, die inmiddels vijf minuten duurt.

Welke handelwijze is nu de beste?

- in stabiele zijligging positioneren
- enkele minuten afwachten alvorens midazolam neusspray toe te dienen
- washandje tussen tanden plaatsen om tongbeet te voorkomen
- onmiddellijk midazolam neusspray toedienen

IF choice d. is selected
Set score to 1

Goed.

3 of 56Security Briefing : Briefing
LC : y
Test name : Test 1 or 2
Difficulty : CTT Level
PorterGamGad : include

De 15 jarige Clemens heeft de ochtend na een schoolfeestje een epileptische aanval met gegeneraliseerde trekkingen en bewustzijnsverlies. Dit heeft hij nooit eerder gehad, maar wel liet hij de laatste maanden bij het tandenpoetsen in de ochtend al twee keer ineens zijn tandenborstel vallen en bij het ontbijt

een keer een kop thee.

Aan welk type epilepsie lijdt Clemens het meest waarschijnlijk?

- syndroom van West
- juveniele myoclonusepilepsie
- benigne Rolandische epilepsie
- syndroom van Lennox-Gastaux

IF choice b. is selected
Set score to 1

Goed.

4 of 56

Security Briefing : Briefing
LC : y
Test name : Test 1 or 2
Difficulty : CTT Level
PorterGamGad : include

Een 52 jaar oude man is bij het hardlopen gestruikeld en met zijn hoofd tegen een muur gevallen. Hij is niet buiten kennis geweest en heeft erna lichte hoofdpijn. Bij algemeen lichamelijk en neurologisch onderzoek op de SEH worden behalve een bult rechts pariëtaal geen afwijkingen gevonden. Hij is gezond, maar heeft de dag voor het ongeval vrij veel diclofenac gebruikt wegens rugklachten.

Welke aanvullende diagnostiek en controles zijn nu geïndiceerd?

- geen CT-hersenen; mag naar huis met wekadvis
- CT-hersenen; mag naar huis zonder wekadvis indien CT-hersenen normaal
- CT-hersenen; mag naar huis met wekadvis indien normaal
- geen CT-hersenen; opname ter observatie
- geen CT-hersenen; mag naar huis zonder wekadvis

IF choice b. is selected
Set score to 1

Goed.

5 of 56

Security Briefing : Briefing
LC : y
Test name : Test 1 or 2
Difficulty : CTT Level
PorterGamGad : include

Een 79-jarige man heeft sinds twee dagen een compleet mediainfarct rechts, waarna hij hemiplegisch is gebleven. Hij heeft een stenose van 90% van de arteria carotis interna rechts en 50% links. Behandeling met een plaatjesaggregatieremmer is al ingesteld.

Wat is nu de beste behandeling van de stenoses?

- carotisendarterectomie rechts
- conservatief, d.w.z. geen carotisendarterectomie
- carotisendarterectomie links
- carotisendarterectomie beiderzijds

IF choice b. is selected
Set score to 1

Goed.

6 of 56

Security Briefing : Briefing
LC : y
Test name : Test 1 or 2
Difficulty : CTT Level
PorterGamGad : include

Een 66 jaar oude vrouw heeft in vier dagen tweemaal een enkele minuten durende verlamming van de linkerarm gehad en tweemaal van de rechterarm.

Wat is de meest waarschijnlijke oorzaak van deze verschijnselen?

- open foramen ovale
- stenose arteria basilaris
- stenose arteria carotis interna rechts
- boezemfibrilleren

IF choice d. is selected
Set score to 1

Goed.

7 of 56

Security Briefing : Briefing
LC : y
Test name : Test 1 or 2
Difficulty : CTT Level
PorterGamGad : include

Een 20-jarige studente wordt ziek tijdens een wandelvakantie. Zij heeft veel hoofdpijn. Haar temperatuur is 38,8 °C. Zij bezoekt een lokaal ziekenhuis, waar de arts behalve meningeale prikkeling geen afwijkingen bij algemeen en neurologisch onderzoek vindt. In de liquor worden 4000 leukocyten/mm³ gevonden (normaal <4), glucose 0,7 mmol/l (in bloed 6,3 mmol/l) en eiwit 1,1 gram/l (normaal <0,5).

Welke behandeling is nu het beste?

- i.v. steroïden en antibiotica
- oraal doxycycline
- i.v. aciclovir
- paracetamol of NSAID

IF choice a. is selected
Set score to 1

Goed.

8 of 56

Security Briefing : Briefing
LC : y
Test name : Test 1 or 2
Difficulty : CTT Level
PorterGamGad : include

Een 65-jarige man heeft sinds twee uur last van continu aanwezige draaiduizeligheid en braken, zo ernstig dat de huisarts hem thuis moet bezoeken. De patiënt heeft geen last van oorsuizen of andere geluiden in het oor. Behalve een derdegraads nystagmus vindt de huisarts geen afwijkingen bij onderzoek.

Welke diagnose past het best bij deze klachten en bevindingen?

- ziekte van Ménière
- benigne paroxysmale positieveranderingsduizeligheid (BPPD)
- neuritis vestibularis
- syndroom van Wallenberg

IF choice c. is selected
Set score to 1

Goed.

9 of 56

Security Briefing : Briefing
LC : y
Test name : Test 1 or 2
Difficulty : CTT Level
PorterGamGad : include

Een 26-jarige man wordt door zijn huisarts op de spoedeisende hulp gepresenteerd wegens verdenking bacteriële meningitis. De klinische presentatie op de spoedeisende hulp blijkt hiervoor inderdaad zeer verdacht. De situatie verslechtert snel met een dalend bewustzijn en een pupilanisocorie.

Wat moet nu als eerste gebeuren?

- toedienen i.v. steroïden
- lumbaalpunctie voor liquoronderzoek
- CT-hersenen
- bloedkweek
- toedienen i.v. antibiotica

IF choice d. is selected
Set score to 1

Goed.

10 of 56

Security Briefing : Briefing

LC : y
Test name : Test 1 or 2
Difficulty : CTT Level
PorterGamGad : include

Een man arriveert met een verlaagd bewustzijn op de spoedeisende hulp na een ongeval met schedel-hersenletsel. Hij opent de ogen op een prikkel, niet op luid aanspreken. Opdrachten voert hij niet uit, op een prikkel lokaliseert hij met de linkerarm, terwijl de rechterarm een abnormale buigbeweging maakt. Daarbij roept hij 'ik weet je te vinden' en 'blijf van me af jij', maar een conversatie is niet mogelijk en hij geeft geen antwoord op vragen.

Wat is de uitkomst van de Glasgow Coma Score?

- 10
- 11
- 12
- 13

IF choice b. is selected
Set score to 1

Goed.

11 of 56

Security Briefing : Briefing
LC : y
Test name : Test 1 or 2
Difficulty : CTT Level
PorterGamGad : include

Een patiënt bezoekt de arts vanwege een klapvoet. Behalve zwakte van de voetheffers vindt de arts geen paresthesen, ook niet bij testen van de inversie van de voet.

In welke perifere zenuw of wortel moet het probleem gelokaliseerd worden?

- n. peroneus
- wortel L5
- wortel S1
- n. tibialis

IF choice a. is selected
Set score to 1

Goed.

12 of 56

Security Briefing : Briefing
LC : y
Test name : Test 1 or 2
Difficulty : CTT Level
PorterGamGad : include

Deficiëntie van welk vitamine kan behalve een polyneuropathie ook een myelopathie veroorzaken?

- vitamine B1
- vitamine B6
- vitamine B11
- vitamine B12

IF choice d. is selected
Set score to 1

Goed.

13 of 56

Security Briefing : Briefing
LC : y
Test name : Test 1 or 2
Difficulty : CTT Level
PorterGamGad : include

Een patiënt heeft het typische beeld van een linkszijdige nervus oculomotoriusuitval, behalve dat de pupil isocoor is en normale lichtreacties vertoont.

Welke oorzaak van de uitval is nu het meest waarschijnlijk?

- compressie nervus oculomotorius
- ischemie nervus oculomotorius

IF choice b. is selected
Set score to 1

Goed.

14 of 56

Security Briefing : Briefing
LC : y
Test name : Test 1 or 2
Difficulty : CTT Level
PorterGamGad : include

Een 77-jarige man heeft bemerkt dat hij met de rechterhand niet goed meer de knoopjes van zijn overhemd kan openen en sluiten. Bij onderzoek is er enige atrofie van de rechterhand en zijn er fasciculaties in armen en benen. De reflexen zijn aan de benen zeer levendig. De sensibiliteit is intact.

Welke aandoening verklaart deze klachten en verschijnselen het best?

- multipele sclerose
- lumbale kanaalstenose
- cervicale kanaalstenose
- amyotrofische laterale sclerose

IF choice d. is selected
Set score to 1

Goed.

15 of 56

Security Briefing : Briefing
LC : y
Test name : Test 1 or 2
Difficulty : CTT Level
PorterGamGad : include

Een 23-jarige vrouw heeft sinds enkele maanden last van dubbelzien en onduidelijk spreken. Dit is niet continu aanwezig, maar vooral 's avonds. Bij neurologisch onderzoek op de polikliniek zijn er geen afwijkingen.

Wat is met deze gegevens de meest waarschijnlijke diagnose?

- multipele sclerose
- ziekte van Pompe
- myasthenia gravis
- ziekte van McArdle

IF choice c. is selected
Set score to 1

Goed.

16 of 56

Security Briefing : Briefing
LC : y
Test name : Test 1 or 2
Difficulty : CTT Level
PorterGamGad : include

Een 67-jarige vrouw wordt geanalyseerd wegens een myocardinfarct. Als risicofactoren blijkt zij een niet eerder ontdekte diabetes en hypertensie te hebben. Een maand later wordt er bij haar bloed afgenomen en blijkt haar creatinekinase (CK) duidelijk verhoogd.

Welk van de aan haar voorgeschreven middelen is hiervan de meeste waarschijnlijke oorzaak?

- clopidogrel
- metformine
- hydrochloorthiazide
- simvastatine

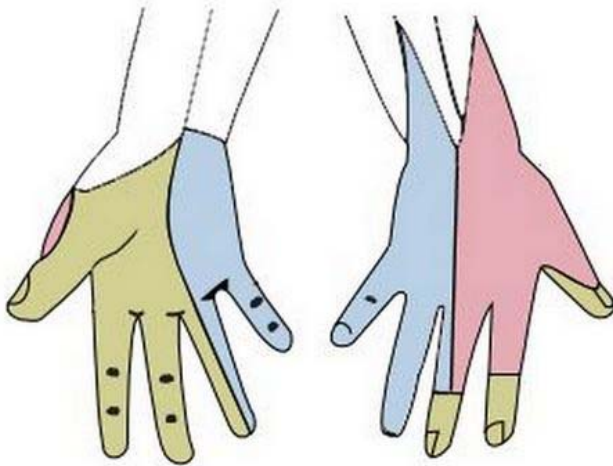
IF choice d. is selected
Set score to 1

Goed.

17 of 56

Security Briefing : Briefing
LC : y
Test name : Test 1 or 2

Difficulty : CTT Level
PorterGamGad : include



Bron: Emmedonline.com

Welke kleur past bij welke zenuw?

- blauw (i) nervus medianus (ii) nervus radialis (iii) nervus ulnaris
 groen (i) nervus medianus (ii) nervus radialis (iii) nervus ulnaris
 roze (i) nervus medianus (ii) nervus radialis (iii) nervus ulnaris

IF choice a. matches "nervus ulnaris"
 AND choice b. matches "nervus medianus"
 AND choice c. matches "nervus radialis"
 Set score to 1

Goed.

Anything else
 No score defined.

Fout.

Juiste antwoord:

- blauw - nervus ulnaris
- groen - nervus medianus
- roze - nervus radialis

18 of 56

Security Briefing : Briefing

LC : y

Test name : Test 1 or 2

Difficulty : CTT Level

PorterGamGad : include

Welk eiwit hoort bij welke ziekte?

- amyotrofe laterale sclerose (ALS) (i) β -amyloïd (ii) α -synucleïne (iii) prioneiwit (iv) superoxide dismutase
 ziekte van Alzheimer (i) β -amyloïd (ii) α -synucleïne (iii) prioneiwit (iv) superoxide dismutase
 ziekte van Creutzfeldt-Jakob (i) β -amyloïd (ii) α -synucleïne (iii) prioneiwit (iv) superoxide dismutase
 ziekte van Parkinson (i) β -amyloïd (ii) α -synucleïne (iii) prioneiwit (iv) superoxide dismutase

IF choice a. matches "superoxide dismutase"
 AND choice b. matches " β -amyloïd"
 AND choice c. matches "prioneiwit"
 AND choice d. matches " α -synucleïne"
 Set score to 1

Goed.

Anything else
 No score defined.

Fout.

Juiste antwoord:

- amyotrofe laterale sclerose (ALS) - superoxide dismutase
- ziekte van Alzheimer - β -amyloïd
- ziekte van Creutzfeldt-Jakob - prioneiwit
- ziekte van Parkinson - α -synucleïne

19 of 56

Security Briefing : Briefing
LC : y
Test name : Test 1 or 2
Difficulty : CTT Level
PorterGamGad : include

Een patiënt met matig ernstige ziekte van Alzheimer had enige baat bij het gebruik van rivastigmine, maar moest de behandeling staken wegens aanhoudende buikkrampen en diarree. U wilt een andere behandeling geven.

Welk middel heeft dan de minste kans op deze bijwerking?

- memantine
- galantamine
- tacrine
- donepezil

IF choice a. is selected
Set score to 1

Goed.

20 of 56

Security Briefing : Briefing
LC : y
Test name : Test 1 or 2
Difficulty : CTT Level
PorterGamGad : include

Een 76-jarige vrouw is door de huisarts verwezen naar de neuroloog wegens verdenking Ziekte van Parkinson. Zij was altijd gezond, alleen het laatste jaar brak zij achtereenvolgens de linker- en rechterpols bij verschillende valpartijen. Bij neurologisch onderzoek valt naast een symmetrisch parkinsonisme op dat patiënte niet op verzoek naar beneden kan kijken.

Welke andere diagnose dan Ziekte van Parkinson moet nu worden overwogen?

- progressieve supranucleaire paralyse (PSP)
- corticobasale degeneratie (CBD)
- multisysteematrofie, parkinsontype (MSA-p)
- vasculair parkinsonisme

IF choice a. is selected
Set score to 1

Goed.

21 of 56

Security Briefing : Briefing
LC : y
Test name : Test 1 or 2
Difficulty : CTT Level
PorterGamGad : include

Een 37-jarige vrouw heeft recent de diagnose MS gekregen, nadat zij vorig jaar een neuritis optica doormaakte, en een maand geleden een twee weken durende episode met gnostische sensibiliteitsstoornissen van de onderbenen. Gelukkig zijn beide episodes goed hersteld. Haar neuroloog wil een behandeling starten om nieuwe klinische exacerbaties en nieuwe demyelinisatiehaarden in hersenen en ruggenmerg zoveel mogelijk te voorkomen.

Welke behandeling is in deze omstandigheden aangewezen?

- glatirameeracetaat
- prednisolon
- mitoxantron
- natalizumab

IF choice a. is selected
Set score to 1

Goed.

22 of 56

Security Briefing : Briefing

LC : y
Test name : Test 1 or 2
Difficulty : CTT Level
PorterGamGad : include

De prognose van de verschillende types primaire hersentumoren verschillen sterk.

Welk type primaire hersentumor heeft de slechtste prognose?

- oligodendroglioom
- pilocytair astrocytoom
- glioblastoom
- laaggradig glioom

IF choice c. is selected
Set score to 1

Goed.

23 of 56

Security Briefing : Briefing
LC : y
Test name : Test 1 or 2
Difficulty : CTT Level
PorterGamGad : include

Wat is op het niveau van genproducten het onderliggende mechanisme bij de meeste autosomaal dominante spinocerebellaire ataxieën?

- 'toxic gain of function'
- 'loss of function'

IF choice a. is selected
Set score to 1

Goed.

24 of 56

Security Briefing : Briefing
LC : y
Test name : Test 1 or 2
Difficulty : CTT Level
PorterGamGad : include

Een 26-jarige vrouw zag een jaar geleden wazig met het rechteroog. Dat bleek toen te berusten op een neuritis optica, die spontaan herstelde. Er werd destijds een MRI-scan gemaakt, waarop periventriculaire, juxtacorticale en infratentoriële lesies werden gezien. Er kon toen geen dissociatie in tijd worden aangetoond. Inmiddels heeft de patiënt geen nieuwe klachten en is ook een nieuwe MRI-scan onveranderd.

Wat is nu de meest passende diagnose?

- secundair progressieve MS
- primair progressieve MS
- relapsing remitting MS
- clinically isolated syndrome

IF choice d. is selected
Set score to 1

Goed.

25 of 56

Security Briefing : Briefing
LC : y
Test name : Test 1 or 2
Difficulty : CTT Level
PorterGamGad : include

De Ziekte van Parkinson kan behandeld worden met levodopa en dopamineagonisten. In verschillende situaties kan voor één van beide middelen gekozen worden.

Wat is een voordeel van dopamineagonisten boven levodopa?

- minder dyskinesieën en fluctuaties effect
- krachtiger effect
- minder kans op impulsregulatiestoornissen
- minder hallucinaties

IF choice a. is selected

Set score to 1

Goed.

26 of 56

Security Briefing : Briefing

LC : y

Test name : Test 1 or 2

Difficulty : CTT Level

PorterGamGad : include

Behandeling met riluzol kan het beloop van amyotrofe laterale sclerose (ALS) in geringe mate gunstig beïnvloeden.

Via beïnvloeding van welk neurotransmittersysteem wordt dit effect waarschijnlijk bereikt?

- dopamine
- glutamaat
- acetylcholine
- serotonine

IF choice b. is selected

Set score to 1

Goed.

27 of 56

Security Briefing : Briefing

LC : y

Test name : Test 1 or 2

Difficulty : CTT Level

PorterGamGad : include

Een patiënt klaagt over uitstralende pijn vanuit de rug via de laterale voorzijde van het bovenbeen tot iets voorbij de knie. Vandaar geen verdere uitstraling naar caudaal.

Welk onderzoek moet nu verricht worden om radriculaire prikkeling te testen?

- Lasègue
- omgekeerde Lasègue

IF choice b. is selected

Set score to 1

Goed.

28 of 56

Security Briefing : Briefing

LC : y

Test name : Test 1 or 2

Difficulty : CTT Level

PorterGamGad : include

Govert is 27 jaar oud en heeft sinds drie jaar een paar keer een episode van weken gehad waarin veel hoofdpijnaanvallen optraden. De aanvallen duren meestal 30-40 minuten, waarbij hij niet op bed gaat liggen, maar het liefst rondloopt. Geen last van licht of geluid. De hoofdpijn zit vrijwel altijd achter het rechter oog en is stekend van aard. Hij moet eigenlijk nooit overgeven. Hij heeft voorafgaande aan de hoofdpijn geen bijzondere verschijnselen bemerkt maar tijdens de hoofdpijn heeft hij een rood en wat tranend rechteroog. Tijdens de hoofdpijnaanvallen neemt hij vaak paracetamol met matig effect.

Wat is de meest waarschijnlijke diagnose?

- migraine
- paroxysmale hemicrania
- episodische spanningshoofdpijn
- clusterhoofdpijn

IF choice d. is selected

Set score to 1

Goed.

29 of 56

Security Briefing : Briefing

LC : y

Test name : Test 1 or 2

Difficulty : CTT Level

PorterGamGad : include

Een 66 jaar oude vrouw heeft sinds weken dagelijks tientallen hevige pijnscheuten ter hoogte van de rechter neusvleugel. Ter plekke is niets te zien, ook niet aan de binnenzijde van de neus, waar een KNO-arts een inspectie heeft uitgevoerd. Zij heeft het idee dat aanraken en praten de pijnscheuten, die enkele seconden duren, kunnen uitlokken. Carbamazepine en fenytoïne hebben geen enkel effect gehad en de klachten nemen zodanig toe dat patiënte ook bij het eten pijnscheuten krijgt en begint af te vallen.

Welke niet-medicamenteuze behandeling heeft bij dit klachtenpatroon de grootste kans op succes?

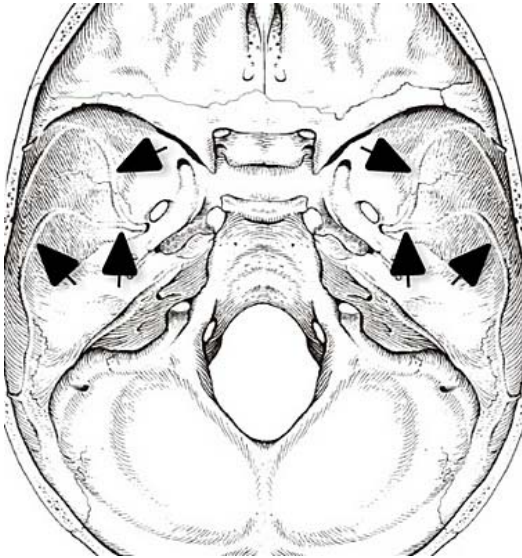
- liquordrainage (ventriculoperitoneale drain)
- neurochirurgie (Jannetta operatie)
- biofeedback therapie
- zuurstof (7 liter/minuut)

IF choice b. is selected
Set score to 1

Goed.

30 of 56

Security Briefing : Briefing
LC : y
Test name : Test 1 or 2
Difficulty : CTT Level
PorterGamGad : include



Bron: Anatomie en neurowetenschappen

In bovenstaande figuur is met pijlen de impressie van een arterie in het bot aangegeven.

Om welke arterie gaat het?

- arteria cerebri anterior
- arteria meningea media
- arteria cerebri media
- arteria carotis interna

IF choice b. is selected
Set score to 1

Goed.

31 of 56

Security Briefing : Briefing
LC : y
Test name : Test 1 or 2
Difficulty : CTT Level
PorterGamGad : include

Geef aan welke doorgang de verschillende onderdelen van het ventrikelsysteem met elkaar verbindt.

De laterale ventrikel staat in verbinding met de derde ventrikel via (i) aquaductus cerebri (ii) canalis centralis (iii) foramen van Luscka
 (iv) foramen van Magendie (v) foramen van Monro .

En de derde ventrikel staat in verbinding met de vierde ventrikel via (i) aquaductus cerebri (ii) canalis centralis (iii) foramen van Luscka (iv) foramen van Magendie (v) foramen van Monro .

IF choice a. matches "foramen van Monro"
AND choice b. matches "aqueductus cerebri"
Set score to 1

Goed.

Anything else
No score defined.

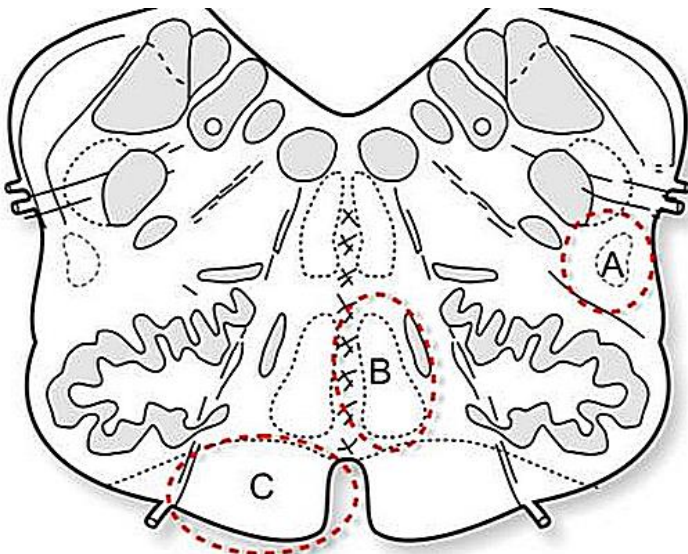
Fout.

Juiste antwoord:

De laterale ventrikel staat in verbinding met de derde ventrikel via [foramen van Monro].
En de derde ventrikel staat in verbinding met de vierde ventrikel via [aqueductus cerebri].

32 of 56

Security Briefing : Briefing
LC : y
Test name : Test 1 or 2
Difficulty : CTT Level
PorterGamGad : include



Bron: Anatomie en Neurowetenschappen

Bovenstaande afbeelding toont een schematische weergave van een doorsnede door het myelencephalon. De gebieden aangeduid met A, B en C bevatten belangrijke baansystemen.

Welk anatomische gebied is beschadigd wanneer zich hemiparetische of hemiplegische verschijnselen voordoen?

- A
 B
 C
 A en B

IF choice c. is selected
Set score to 1

Goed.

33 of 56

Security Briefing : Briefing
LC : y
Test name : Test 1 or 2
Difficulty : CTT Level
PorterGamGad : include

De basale ganglia bevatten verschillende circuits waaronder de zogenaamde 'indirecte pathway'.

Welke vier onderstaande basale ganglia structuren worden tot deze neuronale pathway gerekend?

- globus pallidus externa
 globus pallidus interna
 nucleus subthalamicus
 striatum

substantia nigra

IF choice a. is selected
AND choice b. is selected
AND choice c. is selected
AND choice d. is selected
AND choice e. is NOT selected
Set score to 1

Goed.

Anything else
No score defined.

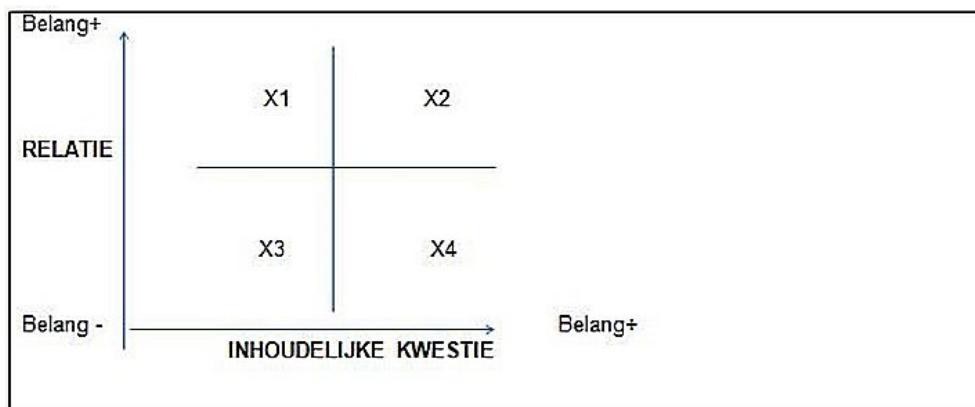
Fout.

Juiste antwoord:

- globus pallidus externa
- globus pallidus interna
- nucleus subthalamicus
- striatum

34 of 56

Security Briefing : Briefing
LC : y
Test name : Test 1 or 2
Difficulty : CTT Level
PorterGamGad : include



Kies bij de vier manieren om conflicten over verschil van mening te hanteren de juiste positie in de tabel.

- opgeven (i) X1 (ii) X2 (iii) X3 (iv) X4
- opleggen (i) X1 (ii) X2 (iii) X3 (iv) X4
- overleggen (i) X1 (ii) X2 (iii) X3 (iv) X4
- toegeven (i) X1 (ii) X2 (iii) X3 (iv) X4

IF choice a. matches "X3"
AND choice b. matches "X4"
AND choice c. matches "X2"
AND choice d. matches "X1"
Set score to 1

Goed.

Anything else
No score defined.

Fout.

Juiste antwoord:

- opgeven - X3
- opleggen - X4
- overleggen - X2
- toegeven - X1

35 of 56

Security Briefing : Briefing
LC : y
Test name : Test 1 or 2
Difficulty : CTT Level
PorterGamGad : include

Tijdens de heteroanamnese is de patiënt er normaal gesproken niet bij.

- juist
 onjuist

IF choice b. is selected
Set score to 1

Goed.

36 of 56

Security Briefing : Briefing
LC : y
Test name : Test 1 or 2
Difficulty : CTT Level
PorterGamGad : include

Als er tijdens een driegesprek sprake is van een dominante gesprekspartner dient de arts deze zo weinig mogelijk gesprekstijd te geven om meer ruimte te laten voor de patiënt.

- juist
 onjuist

IF choice b. is selected
Set score to 1

Goed.

37 of 56

Security Briefing : Briefing
LC : y
Test name : Test 1 or 2
Difficulty : CTT Level
PorterGamGad : include

Op een CT beeld ziet u een weefselgebied met Hounsfield waarde nul.

Wat concludeert u over dit weefsel?

- het absorbeert evenveel Röntgenstraling als water
 het absorbeert evenveel Röntgenstraling als lucht
 het laat geen enkele Röntgenstraling passeren
 het laat alle Röntgenstraling passeren

IF choice a. is selected
Set score to 1

Goed.

38 of 56

Security Briefing : Briefing
LC : y
Test name : Test 1 or 2
Difficulty : CTT Level
PorterGamGad : include

Single Photon Emission Computed Tomography (SPECT) scans zijn een vorm van functionele beeldvorming, die bij de diagnose van sommige neurologische aandoeningen een aanvullende waarde kunnen hebben.

Bij welke neurologische aandoeningen wordt momenteel in de klinische praktijk soms gebruik gemaakt van SPECT scans?

- axonale en demyeliniserende polyneuropathieën
 MS en andere demyeliniserende aandoeningen
 herseninfarcten en TIA's
 ziekte van Parkinson en parkinsonisme

IF choice d. is selected
Set score to 1

Goed.

39 of 56

Security Briefing : Briefing

LC : y

Test name : Test 1 or 2

Difficulty : CTT Level

PorterGamGad : include

Kenmerkend voor een RAPD (relatief afferent pupil defect) is dat bij de 'swinging flash light test' de pupil van het aangedane oog

- niet van grootte verandert bij belichting van het aangedane oog
- in eerste instantie groter wordt bij belichting van het goede oog
- niet van grootte verandert bij belichting van het goede oog
- in eerste instantie groter wordt bij belichting van het aangedane oog

IF choice d. is selected

Set score to 1

Goed.

40 of 56

Security Briefing : Briefing

LC : y

Test name : Test 1 or 2

Difficulty : CTT Level

PorterGamGad : include

Het principe van registratie van VEPs (visually evoked potentials) berust op

- stimulatie van het thalamo-corticale projectiesysteem
- selectie van alleen directe visuele prikkels door nauwkeurige plaatsing van elektrodes
- inactivatie van de formatio reticularis door het herhaaldelijk toedienen van prikkels
- het uitmiddelen van het EEG signaal dat niet gerelateerd is aan de lichtprikkels

IF choice d. is selected

Set score to 1

Goed.

41 of 56

Security Briefing : Briefing

LC : y

Test name : Test 1 or 2

Difficulty : CTT Level

PorterGamGad : include

Bij een wakker proefpersoon die ontspannen is en de ogen gesloten houdt wordt een EEG meting verricht waarbij de elektrodes zijn aangebracht op de hoofdhuid op de positie van de occipitale schors. Op het moment dat de proefpersoon de ogen opent, neemt de frequentie van de signalen toe en wordt de amplitude lager.

Dit wordt vooral veroorzaakt door

- de dipoolwerking van de ogen
- spieractiviteit van de oogleden
- activatie van het thalamo-corticale projectiesysteem
- desynchronisatie door inhibitie van de formatio reticularis

IF choice c. is selected

Set score to 1

Goed.

42 of 56

Security Briefing : Briefing

LC : y

Test name : Test 1 or 2

Difficulty : CTT Level

PorterGamGad : include

Welk aanvullende onderzoeken geven welke informatie met betrekking tot de gezichtsvelden?

Kies de juiste onderzoeksmethode bij de juiste test:

- | | | | | | |
|----------------------------|-------------------------------------|----------------------------------|------------------------------------|--------------------------------------|-------------------------------------|
| centraal gezichtsveld | <input checked="" type="checkbox"/> | <input type="radio"/> (i) Amsler | <input type="radio"/> (ii) Donders | <input type="radio"/> (iii) Goldmann | <input type="radio"/> (iv) Humphrey |
| confrontatief gezichtsveld | <input checked="" type="checkbox"/> | <input type="radio"/> (i) Amsler | <input type="radio"/> (ii) Donders | <input type="radio"/> (iii) Goldmann | <input type="radio"/> (iv) Humphrey |
| kinetische perimetrie | <input checked="" type="checkbox"/> | <input type="radio"/> (i) Amsler | <input type="radio"/> (ii) Donders | <input type="radio"/> (iii) Goldmann | <input type="radio"/> (iv) Humphrey |
| statische perimetrie | <input checked="" type="checkbox"/> | <input type="radio"/> (i) Amsler | <input type="radio"/> (ii) Donders | <input type="radio"/> (iii) Goldmann | <input type="radio"/> (iv) Humphrey |

IF choice a. matches "Amsler"

AND choice b. matches "Donders"

AND choice c. matches "Goldmann"
AND choice d. matches "Humphrey"
Set score to 1

Goed.

Anything else
No score defined.

Fout.

Juiste antwoord:

- centraal gezichtsveld - Amsler
- confrontatief gezichtsveld - Donders
- kinetische perimetrie - Goldmann
- statische perimetrie - Humphrey

43 of 56

Security Briefing : Briefing
LC : y
Test name : Test 1 or 2
Difficulty : CTT Level
PorterGamGad : include

Op het spreekuur komt vervroegd de heer T, 73 jaar, i.v.m. uitstralende pijn aan zijn linkeroog. Hij is misselijk. Hij komt elk kwartaal voor controle van zijn matig gereguleerde bloeddruk en DM II. Zijn visus links bedraagt 3/60.

Wat is de meest waarschijnlijke diagnose?

- non-proliferatieve diabetische retinopathie
- hypertensieve retinopathie gr II
- neovasculair glaucoom
- keratitis marginalis

IF choice c. is selected
Set score to 1

Goed.

44 of 56

Security Briefing : Briefing
LC : y
Test name : Test 1 or 2
Difficulty : CTT Level
PorterGamGad : include

Mevrouw K, 48jr, komt bij u met de klacht dat zij sinds enkele weken af en toe tegen iets aanloopt en onzeker in het verkeer is. Als zij ingehaald wordt, schrikt zij. Zij kan niet aangeven hoe lang de klachten bestaan. Zij heeft geen flitsen bemerkt. Haar algemene voorgeschiedenis is blanco. Zij heeft een leesbril.

Wat is de meest waarschijnlijke diagnose?

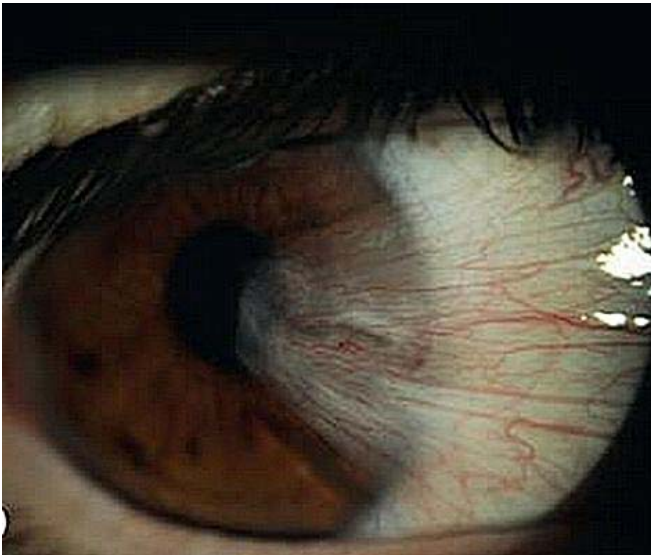
- cataract
- neurologische oorzaak
- psychiatrische oorzaak
- ablatio retinae

IF choice b. is selected
Set score to 1

Goed.

45 of 56

Security Briefing : Briefing
LC : y
Test name : Test 1 or 2
Difficulty : CTT Level
PorterGamGad : include



Bron: Oogheelkunde

Welke behandeling is aangewezen bij het bovenstaande beeld?

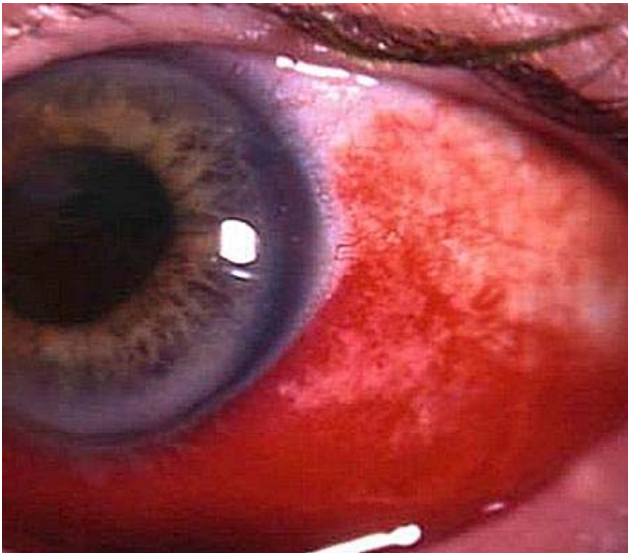
- bandage contactlens
- dexamethason oogdruppels
- antibiotische zalf voor de nacht en druppels voor overdag
- kunsttranen
- chirurgie

IF choice e. is selected
Set score to 1

Goed.

46 of 56

Security Briefing : Briefing
LC : y
Test name : Test 1 or 2
Difficulty : CTT Level
PorterGamGad : include



Bron: Oogheelkunde

De heer T, 86 jaar komt ongerust op het spreekuur van de huisarts met een rood oog sinds 1 dag.

Welke behandeling is het beste?

- geen medicatie, wel drukverband
- chlooramfenicol oogdruppels
- aciclovir oogzalf
- geen medicatie, wel uitleg

IF choice d. is selected
Set score to 1

Goed.

47 of 56

Security Briefing : Briefing

LC : y

Test name : Test 1 or 2

Difficulty : CTT Level

PorterGamGad : include

Kies bij de verschillende oorzaken van letsel de juiste oogheelkundige structuur aan die betrokken is bij de schade.

- actinisch letsel (i) hoornvlies (ii) oog en adnexa (iii) oogleden
 chemisch letsel (i) hoornvlies (ii) oog en adnexa (iii) oogleden
 thermisch letsel (i) hoornvlies (ii) oog en adnexa (iii) oogleden

IF choice a. matches "hoornvlies"
AND choice b. matches "oog en adnexa"
AND choice c. matches "oogleden"
Set score to 1

Goed.

Anything else
No score defined.

Fout.

Juiste antwoord:

- actinisch letsel - hoornvlies
- chemisch letsel - oog en adnexa
- thermisch letsel - oogleden

48 of 56

Security Briefing : Briefing

LC : y

Test name : Test 1 or 2

Difficulty : CTT Level

PorterGamGad : include

Als er met de stenopeische opening verbetering van de visus optreedt dan is er sprake van:

- subretinale neovascularisatie bij AMD
 glasvochtbloeding
 cataract
 Macula-oedeem

IF choice c. is selected
Set score to 1

Goed.

49 of 56

Security Briefing : Briefing

LC : y

Test name : Test 1 or 2

Difficulty : CTT Level

PorterGamGad : include

Wat is de meest waarschijnlijke diagnose bij een fotofobe baby van 6 maanden met tranende ogen en mat aspect van de cornea?

- congenitaal glaucoom
 retinoblastoom
 congenitaal cataract
 albinisme

IF choice a. is selected
Set score to 1

Goed.

50 of 56

Security Briefing : Briefing

LC : y

Test name : Test 1 or 2

Difficulty : CTT Level

PorterGamGad : include

Wat is een oorzaak van trichiasis?

- ectropion
- trachoom
- lagophthalmus

IF choice b. is selected
Set score to 1

Goed.

51 of 56

Security Briefing : Briefing
LC : y
Test name : Test 1 or 2
Difficulty : CTT Level
PorterGamGad : include

Op de SEH komt mevrouw B. met een rood pussend en pijnlijk rechteroog

Wat is de meest waarschijnlijke oorzaak van haar klachten?

- uveïtis anterior
- HSV keratitis
- ulcus corneae

IF choice b. is selected
Set score to 1

Goed.

52 of 56

Security Briefing : Briefing
LC : y
Test name : Test 1 or 2
Difficulty : CTT Level
PorterGamGad : include

Welke bewering is juist met betrekking tot het gezichtsveld bij glaucoom?

- vezelbundelscotomen zijn karakteristiek voor glaucoom
- uitval begint meestal aan de temporale zijde
- mits tijdig gediagnosticeerd, is de uitval reversibel
- de uitval is symmetrisch
- hoe kleiner de papilexcavatie hoe groter de kans op een gezichtsvelddefect

IF choice a. is selected
Set score to 1

Goed.

53 of 56

Security Briefing : Briefing
LC : y
Test name : Test 1 or 2
Difficulty : CTT Level
PorterGamGad : include

Welke drie risicofactoren spelen een rol bij het ontwikkelen van cataract?

- diabetes
- gebruik van corticosteroïden
- hypertensie
- infrarood licht

IF choice a. is selected
AND choice b. is selected
AND choice c. is NOT selected
AND choice d. is selected
Set score to 1

Goed.

Anything else
No score defined.

Fout.

Juiste antwoord:

- diabetes
- gebruik van corticosteroïden
- infrarood licht

54 of 56

Security Briefing : Briefing

LC : y

Test name : Test 1 or 2

Difficulty : CTT Level

PorterGamGad : include

Hoeveel bedraagt de visus bij een arteriële vaatafsluiting meestal?

- tussen 0.1-1/60
- tussen 1/300-lichtperceptie
- tussen 0.3-0.1
- tussen 1/60-1/300

 IF choice b. is selected
 Set score to 1

Goed.

55 of 56

Security Briefing : Briefing

LC : y

Test name : Test 1 or 2

Difficulty : CTT Level

PorterGamGad : include

Veel uveïtiden zijn geassocieerd met systeemziekten.

Kies de juiste symptomen bij de oorzaak van de uveïtis.

- | | | | | | | |
|--------------------------------|--|----------------------------------|---|---|--|-----------------------|
| bandkeratopathie | <input checked="" type="checkbox"/> (v) sarcoïdose | <input type="radio"/> (i) Behcet | <input type="radio"/> (ii) herpessimplexuveïtis | <input type="radio"/> (iii) juveniele idiopathische arthritis | <input type="radio"/> (iv) oculaire toxoplasmose | <input type="radio"/> |
| ernstige occlusieve vasculitis | <input checked="" type="checkbox"/> (v) sarcoïdose | <input type="radio"/> (i) Behcet | <input type="radio"/> (ii) herpessimplexuveïtis | <input type="radio"/> (iii) juveniele idiopathische arthritis | <input type="radio"/> (iv) oculaire toxoplasmose | <input type="radio"/> |
| focale chorioretinitis | <input checked="" type="checkbox"/> (v) sarcoïdose | <input type="radio"/> (i) Behcet | <input type="radio"/> (ii) herpessimplexuveïtis | <input type="radio"/> (iii) juveniele idiopathische arthritis | <input type="radio"/> (iv) oculaire toxoplasmose | <input type="radio"/> |
| irisgranulomen | <input checked="" type="checkbox"/> (v) sarcoïdose | <input type="radio"/> (i) Behcet | <input type="radio"/> (ii) herpessimplexuveïtis | <input type="radio"/> (iii) juveniele idiopathische arthritis | <input type="radio"/> (iv) oculaire toxoplasmose | <input type="radio"/> |
| sectoriële irisatrofie | <input checked="" type="checkbox"/> (v) sarcoïdose | <input type="radio"/> (i) Behcet | <input type="radio"/> (ii) herpessimplexuveïtis | <input type="radio"/> (iii) juveniele idiopathische arthritis | <input type="radio"/> (iv) oculaire toxoplasmose | <input type="radio"/> |

 IF choice a. matches "juveniele idiopathische arthritis"
 AND choice b. matches "Behcet"
 AND choice c. matches "oculaire toxoplasmose"
 AND choice d. matches "sarcoïdose"
 AND choice e. matches "herpessimplexuveïtis"
 Set score to 1

Goed.

 Anything else
 No score defined.

Fout.

Juiste antwoord:

- bandkeratopathie - juveniele idiopathische arthritis
- ernstige occlusieve vasculitis - Behcet
- focale chorioretinitis - oculaire toxoplasmose
- irisgranulomen - sarcoïdose
- sectoriële irisatrofie - herpessimplexuveïtis

56 of 56

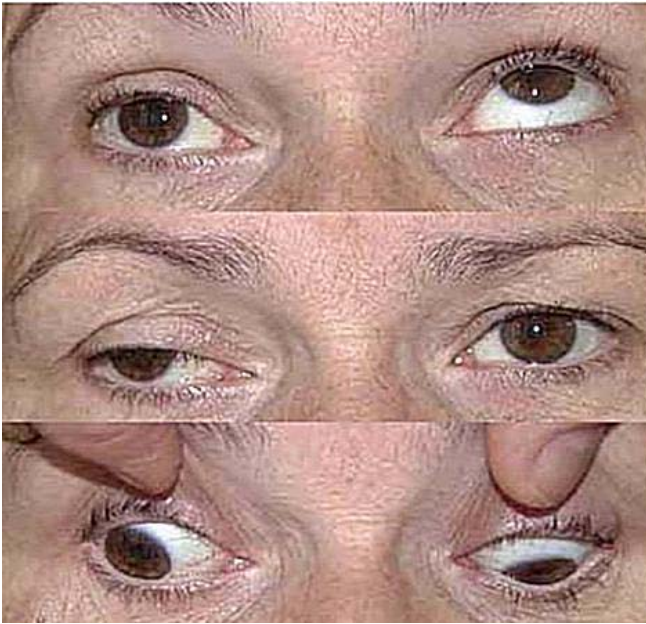
Security Briefing : Briefing

LC : y

Test name : Test 1 or 2

Difficulty : CTT Level

PorterGamGad : include



Bron: Oogheelkunde

Welke zenuw is aangedaan bij deze patiënt (rechts)?

- N III (oculomotorius)
- N VI (abducens)
- N IV (trochlearis)
- N V (trigemius)

IF choice a. is selected
Set score to 1

Goed.

Feedback
0% to 100%

Je hebt %SESSION.SCORE% van de %SESSION.MAX% vragen juist beantwoord.

