

VUmc_CAT_SSR_B15_2017-07-05_inzageThursday, July 06, 2017 09:45

Block 1, 50 question(s), maximum score 50
CAT SSR B15 05-07-2017 INZAGE

1 of 50

Security Briefing : Briefing
LC : y
Test name : Test 1 or 2
Difficulty : CTT Level
PorterGamGad : include

Het hormoon LH

- is noodzakelijk voor spermatogenese
- stimuleert de afgifte van GnRH door de hypothalamus
- regelt de werking van de amygdala bij het genereren van seksueel verlangen
- inhibeert de afgifte van FSH door de hypofyse

IF choice a. is selected
Set score to 1

Goed.

2 of 50

Security Briefing : Briefing
LC : y
Test name : Test 1 or 2
Difficulty : CTT Level
PorterGamGad : include

Bij een pasgeboren baby met XX genotype en ambigue genitalia wordt een hoge androgeen spiegel gevonden. Welke van de volgende bevindingen hoort bij dit beeld?

- een gedeeltelijke ongevoeligheid van de androgeenreceptor
- een gedeeltelijke ongevoeligheid van de oestrogeenreceptor
- een verhoogde spiegel van ACTH
- een verhoogde spiegel van cortisol

IF choice c. is selected
Set score to 1

Goed.

3 of 50

Security Briefing : Briefing
LC : y
Test name : Test 1 or 2
Difficulty : CTT Level
PorterGamGad : include

Zwelling van de clitoris bij seksuele opwinding is het gevolg van

- verhoging van de permeabiliteit van capillairen en venulen
- relaxatie van glad spierweefsel van de arteriolen
- verlaging van de bloeddruk in de aanvoerende arteriën
- contractie van glad spierweefsel van de venen

IF choice b. is selected
Set score to 1

Goed.

4 of 50

Security Briefing : Briefing
LC : y
Test name : Test 1 or 2
Difficulty : CTT Level
PorterGamGad : include

Wat is het effect van de aanwezigheid van de chromosomale SRY regio?

- het faciliteert de erotische gevoeligheid
- het zorgt voor de productie van het hormoon van Wolff
- het masculiniseert de hersenen
- het doet de testis differentiëren

IF choice d. is selected
Set score to 1

Goed.

5 of 50

Security Briefing : Briefing
LC : y
Test name : Test 1 or 2
Difficulty : CTT Level
PorterGamGad : include

Een van de mogelijke interventies bij genderdysforie bij adolescenten, is het toedienen van puberteitsremmers. Zij worden gegeven met als doel om:

- genitale veranderingen in de gewenste richting te bevorderen
- genderdysforie te genezen
- de ervaren genderdysforie te versterken
- verdere lijdensdruk en negatieve gevolgen door het ontwikkelen van het lichaam in de ongewenste richting te remmen

IF choice d. is selected
Set score to 1

Goed.

6 of 50

Security Briefing : Briefing
LC : y
Test name : Test 1 or 2
Difficulty : CTT Level
PorterGamGad : include

Welke variabele is karakteristiek voor de genderidentiteit?

- je gedragen overeenkomstig maatschappelijke rolverwachtingen
- je vrouw of man voelen
- verliefd worden op een sekse-genoot of op een persoon van de andere sekse
- de anatomie van je uitwendige genitalia

IF choice b. is selected
Set score to 1

Goed.

7 of 50

Security Briefing : Briefing
LC : y
Test name : Test 1 or 2
Difficulty : CTT Level
PorterGamGad : include

Welke structuren ontwikkelen zich bij de vrouw uit de paramesonephrosorganen (gangen van Müller)?
Kies de twee juiste antwoorden.

- clitoris
- labia minora
- ligamentum teres uteri
- uterus
- vagina

IF choice a. is NOT selected
AND choice b. is NOT selected
AND choice c. is NOT selected
AND choice d. is selected
AND choice e. is selected
Set score to 1

Goed.

Anything else
No score defined.

Fout.

Juiste antwoord:

- uterus
- vagina

8 of 50

Security Briefing : Briefing
LC : y
Test name : Test 1 or 2
Difficulty : CTT Level
PorterGamGad : include

Van welke embryonale structuur is het ligamentum ovarium proprium een overblijfsel?

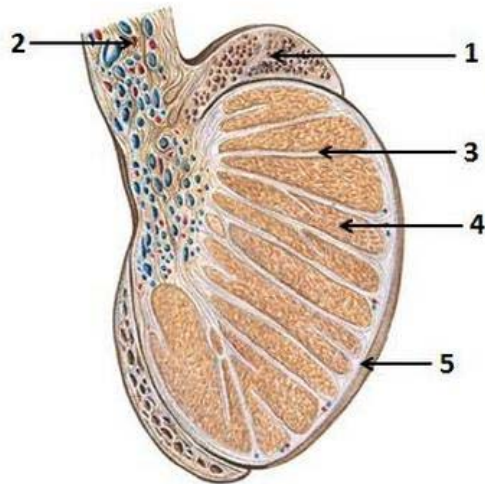
- tuberculum genitale
- gang van Wolff
- sinus urogenitalis
- gubernaculum
- indifferente gonade
- somatic support cells

IF choice d. is selected
Set score to 1

Goed.

9 of 50

Security Briefing : Briefing
LC : y
Test name : Test 1 or 2
Difficulty : CTT Level
PorterGamGad : include



Sobotta – Atlas der Anatomie des Menschen,
23. A. 2010, © Elsevier GmbH, München

Met welk nummer worden de volgende structuren aangeduid?

Epididymis: (i) 1 (ii) 2 (iii) 3 (iv) 4 (v) 5

Funiculus spermaticus: (i) 1 (ii) 2 (iii) 3 (iv) 4 (v) 5

Tunica albuginea: (i) 1 (ii) 2 (iii) 3 (iv) 4 (v) 5

Tubuli seminiferi: (i) 1 (ii) 2 (iii) 3 (iv) 4 (v) 5

IF choice a. matches "1"
AND choice b. matches "2"
AND choice c. matches "5"
AND choice d. matches "4"
Set score to 1

Goed.

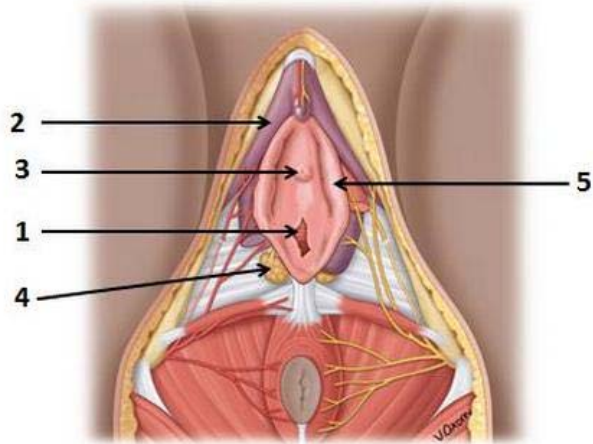
Anything else
No score defined.

Fout.

Juiste antwoord:
Epididymis: **1**
Funiculus spermaticus: **2**
Tunica albuginea: **5**
Tubuli seminiferi: **4**

10 of 50

Security Briefing : Briefing
LC : y
Test name : Test 1 or 2
Difficulty : CTT Level
PorterGamGad : include



Bron: Moore et al. Essential Clinical Anatomy 5th ed. Wolters Kluwer 2015

Welke structuren worden er met de nummers aangeduid?

- 1: (i) crus clitoridis (ii) glandula vestibularis majoris (iii) glandula vestibularis minor (iv) glans clitoridis (v) labium majus (vi) labium minus (vii) mons pubis (viii) urethra opening (ix) vagina opening
- 2: (i) crus clitoridis (ii) glandula vestibularis majoris (iii) glandula vestibularis minor (iv) glans clitoridis (v) labium majus (vi) labium minus (vii) mons pubis (viii) urethra opening (ix) vagina opening
- 3: (i) crus clitoridis (ii) glandula vestibularis majoris (iii) glandula vestibularis minor (iv) glans clitoridis (v) labium majus (vi) labium minus (vii) mons pubis (viii) urethra opening (ix) vagina opening
- 4: (i) crus clitoridis (ii) glandula vestibularis majoris (iii) glandula vestibularis minor (iv) glans clitoridis (v) labium majus (vi) labium minus (vii) mons pubis (viii) urethra opening (ix) vagina opening
- 5: (i) crus clitoridis (ii) glandula vestibularis majoris (iii) glandula vestibularis minor (iv) glans clitoridis (v) labium majus (vi) labium minus (vii) mons pubis (viii) urethra opening (ix) vagina opening

IF choice a. matches "vagina opening"
 AND choice b. matches "crus clitoridis"
 AND choice c. matches "urethra opening"
 AND choice d. matches "glandula vestibularis majoris"
 AND choice e. matches "labium minus"
 Set score to 1

Goed.

Anything else
 No score defined.

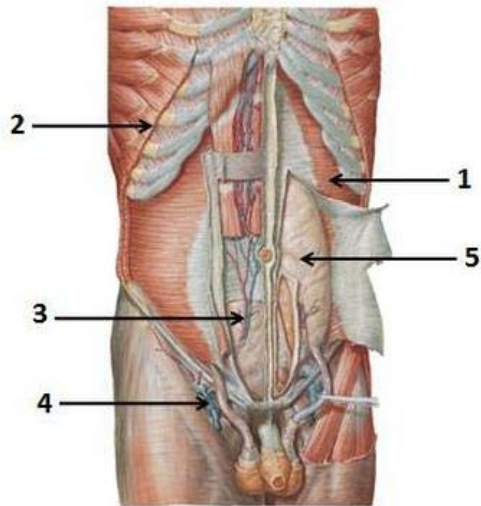
Fout.

Juiste antwoord:

- 1: vagina opening
- 2: crus clitoridis
- 3: urethra opening
- 4: glandula vestibularis majoris
- 5: labium minus

11 of 50

Security Briefing : Briefing
 LC : y
 Test name : Test 1 or 2
 Difficulty : CTT Level
 PorterGamGad : include



Bron: Atlas of Human Anatomy, Netter, 2nd ed. 1997

Met welk nummer worden de structuren aangeduid?

- m. obliquus externus abdominis: (i) 1. (ii) 2. (iii) 3. (iv) 4. (v) 5.
 m. transversus abdominis: (i) 1. (ii) 2. (iii) 3. (iv) 4. (v) 5.
 vasa epigastrica inferior: (i) 1. (ii) 2. (iii) 3. (iv) 4. (v) 5.

IF choice a. matches "2."
 AND choice b. matches "1."
 AND choice c. matches "3."
 Set score to 1

Goed.

Anything else
 No score defined.

Fout.

Juiste antwoord:

- m. obliquus externus abdominis: 2.
- m. transversus abdominis: 1.
- vasa epigastrica inferior: 3.

12 of 50

Security Briefing : Briefing
 LC : y
 Test name : Test 1 or 2
 Difficulty : CTT Level
 PorterGamGad : include

De funiculus spermaticus bevat verschillende omhullende lagen.
 Welke omhullende laag van de funiculus wordt door de volgende buikwandstructuren gevormd?

- fascia transversalis: (i) fascia cremasterica superficialis spermatica (ii) fascia spermatica externa (iii) fascia spermatica interna (iv) fascia spermatica interna
 m. obliquus externus abdominis: (i) fascia cremasterica superficialis spermatica (ii) fascia spermatica externa (iii) fascia spermatica interna (iv) fascia spermatica interna
 m. obliquus internus abdominis: (i) fascia cremasterica superficialis spermatica (ii) fascia spermatica externa (iii) fascia spermatica interna (iv) fascia spermatica interna

IF choice a. matches "fascia spermatica interna"
 AND choice b. matches "fascia spermatica externa"

AND choice c. matches "fascia cremasterica"
Set score to 1

Goed.

Anything else
No score defined.

Fout.

Juiste antwoord:

- fascia transversalis: **fascia spermatica interna**
- m. obliquus externus abdominis: **fascia spermatica externa**
- m. obliquus internus abdominis: **fascia cremasterica**

13 of 50

Security Briefing : Briefing
LC : y
Test name : Test 1 or 2
Difficulty : CTT Level
PorterGamGad : include

Welke structuren bevinden zich in de funiculus spermaticus?
Kies vier juiste antwoorden.

- a. pudenda externa
- a. testicularis
- ductus deferens
- epididymis
- lymfevaten
- n. ilio-inguinalis
- plexus pampiniformis
- testis

IF choice a. is NOT selected
AND choice b. is selected
AND choice c. is selected
AND choice d. is NOT selected
AND choice e. is selected
AND choice f. is NOT selected
AND choice g. is selected
AND choice h. is NOT selected
Set score to 1

Goed.

Anything else
No score defined.

Fout.

Juiste antwoord:

- a. testicularis
- ductus deferens
- lymfevaten
- plexus pampiniformis

14 of 50

Security Briefing : Briefing
LC : y
Test name : Test 1 or 2
Difficulty : CTT Level
PorterGamGad : include

In de directe diagnostiek van fluor vaginalis wordt vaak gebruik gemaakt van 10% kaliumhydroxide.
Bij verdenking op welke gynaecologische aandoeningen wordt een druppel KOH gebruikt om tot een diagnose te komen?
Kies twee juiste antwoorden.

- Candida vaginitis
- Dysbacteriose
- Herpes genitalis
- Lues (syfilis)

IF choice a. is selected
AND choice b. is selected
AND choice c. is NOT selected
AND choice d. is NOT selected
Set score to 1

Goed.

Anything else
No score defined.

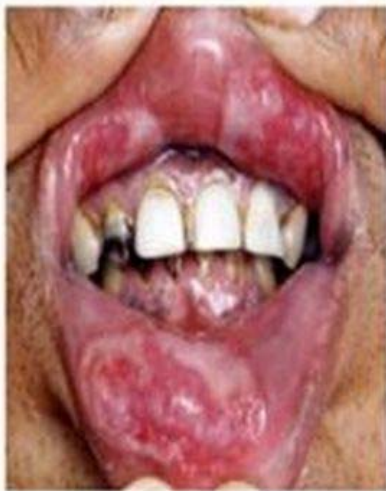Fout.

Juiste antwoord:

- Candida vaginitis
- Dysbacteriose

15 of 50

Security Briefing : Briefing
LC : y
Test name : Test 1 or 2
Difficulty : CTT Level
PorterGamGad : include



Een 45-jarige man heeft deze slijmvliesafwijkingen in de mond. [zie foto] Uit het laboratoriumonderzoek blijkt een infectie met *Treponema pallidum*, de verwekker van syfilis (of lues).

Tot welk stadium van syfilis behoren slijmvliesafwijkingen in de mond?

- latente syfilis
- primaire syfilis
- tertiaire syfilis
- secundaire syfilis

IF choice d. is selected
Set score to 1

Goed.

16 of 50

Security Briefing : Briefing
LC : y

Test name : Test 1 or 2
Difficulty : CTT Level
PorterGamGad : include

Bij welke verwekker van een seksueel overdraagbare aandoening heeft een Grampreparaat van fluor vaginalis zin?

- Chlamydia trachomatis*
- Treponema pallidum*
- Neisseria gonorrhoeae*
- Trichomonas vaginalis*

IF choice c. is selected
Set score to 1

Goed.

17 of 50

Security Briefing : Briefing
LC : y
Test name : Test 1 or 2
Difficulty : CTT Level
PorterGamGad : include

Welke seksueel overdraagbare aandoening wordt met antivirale therapie behandeld?

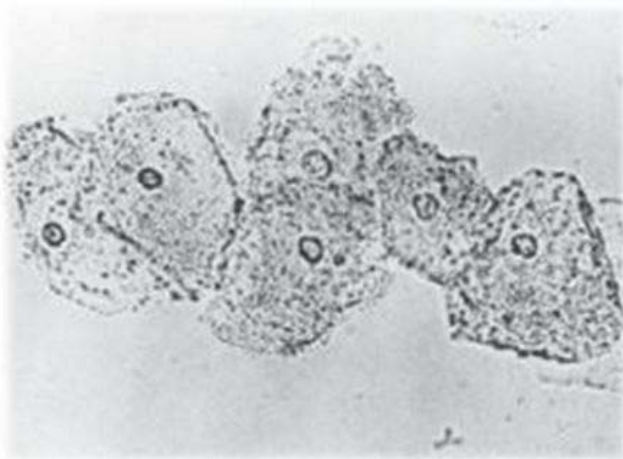
- Sarcoptes scabiei*
- Treponema pallidum*
- Herpes genitalis*
- Humaan papillomavirus

IF choice c. is selected
Set score to 1

Goed.

18 of 50

Security Briefing : Briefing
LC : y
Test name : Test 1 or 2
Difficulty : CTT Level
PorterGamGad : include



Dit is een fysiologisch zout preparaat van de stinkende fluor vaginalis van een 20-jarige vrouw [zie foto]. De pH is 5,2.
Wat is hier aan de hand?

- Fysiologische fluor
- Chlamydia trachomatis*

- Bacteriële vaginose
 Candida vaginitis

IF choice c. is selected
 Set score to 1

Goed.

19 of 50

Security Briefing : Briefing
 LC : y
 Test name : Test 1 or 2
 Difficulty : CTT Level
 PorterGamGad : include

Match het seksueel overdraagbare micro-organisme met het meest passende symptoom.

- Chlamydia trachomatis* (i) blauwige verkleuring schaamstreek (ii) cervicitis (iii) condylomata acuminata (iv) genitale blaasjes (v) haaruitval (vi) schuimende fluor vaginalis
- Herpes simplex type 2 (i) blauwige verkleuring schaamstreek (ii) cervicitis (iii) condylomata acuminata (iv) genitale blaasjes (v) haaruitval (vi) schuimende fluor vaginalis
- Humaan papillomavirus (i) blauwige verkleuring schaamstreek (ii) cervicitis (iii) condylomata acuminata (iv) genitale blaasjes (v) haaruitval (vi) schuimende fluor vaginalis
- Schaamluis (i) blauwige verkleuring schaamstreek (ii) cervicitis (iii) condylomata acuminata (iv) genitale blaasjes (v) haaruitval (vi) schuimende fluor vaginalis
- Treponema pallidum* (i) blauwige verkleuring schaamstreek (ii) cervicitis (iii) condylomata acuminata (iv) genitale blaasjes (v) haaruitval (vi) schuimende fluor vaginalis
- Trichomonas vaginalis* (i) blauwige verkleuring schaamstreek (ii) cervicitis (iii) condylomata acuminata (iv) genitale blaasjes (v) haaruitval (vi) schuimende fluor vaginalis

IF choice a. matches "cervicitis"
 AND choice b. matches "genitale blaasjes"
 AND choice c. matches "condylomata acuminata"
 AND choice d. matches "blauwige verkleuring schaamstreek"
 AND choice e. matches "haaruitval"
 AND choice f. matches "schuimende fluor vaginalis"
 Set score to 1

Goed.

Anything else
 No score defined.

Fout.

Juiste antwoord:

- -Chlamydia trachomatis
- -Herpes simplex type 2
- -Humaan papillomavirus
- -Schaamluis
- -Treponema pallidum
- -Trichomonas vaginalis
- cervicitis
- genitale blaasjes
- condylomata acuminata
- blauwige verkleuring schaamstreek
- haaruitval
- schuimende fluor vaginalis

20 of 50

Security Briefing : Briefing
 LC : y
 Test name : Test 1 or 2
 Difficulty : CTT Level
 PorterGamGad : include

Een 30-jarige vrouw met wisselende seksuele contacten heeft na een week na het plaatsen van een IUD subacuut ontstane, heftige onderbuikspijn en koorts (38°C). Bij lichamenlijk onderzoek van de buik vind je druk- en loslaatpijn, vooral rechts onderin en bij vaginaal toucher slingerpijn. In het oriënterend laboratoriumonderzoek worden verhoogde ontstekingswaarden gevonden: bezinkingssnelheid erythrocyten 200, C-reactive protein 85, leukocytose van 33. Op de echo wordt een proces in de rechter onderbuik gezien. Je vermoedt een pelvic inflammatory disease (PID).

Wat veroorzaakt de heftige buikpijn?

- blokkade van de tuba door abces
- inflammatie van endometrium en tubae
- toxines van de verwekkende bacterie
- Fitz-Hugh-Curtis syndroom

IF choice b. is selected
Set score to 1

Goed.

21 of 50

Security Briefing : Briefing
LC : y
Test name : Test 1 or 2
Difficulty : CTT Level
PorterGamGad : include

Een 34-jarige man heeft een vriendin met wie hij nog geen seksuele relatie is aangegaan omdat zij hem heeft verteld genitale herpes te hebben. Nu volgt een aantal stellingen.

- a. Als hij een condoom zou gebruiken is er geen risico op overdracht. juist onjuist
- b. Als ze behandeld wordt met famciclovir zal het aantal virionen verminderen en de herpes genitalis zal niet genezen. juist onjuist
- c. Op het moment dat ze geen lesies meer heeft, kan er geen overdracht van de herpes gebeuren. juist onjuist

IF choice a.(ii) is selected
AND choice b.(i) is selected
AND choice c.(ii) is selected
Add 1 to score. Continue evaluating.

Goed.

Anything else
No score defined.

Fout.

Juiste antwoord:

Als hij een condoom zou gebruiken is er geen risico op overdracht. **onjuist**

Als ze behandeld wordt met famciclovir zal het aantal virionen verminderen en de herpes genitalis zal niet genezen. **juist**

Op het moment dat ze geen lesies meer heeft, kan er geen overdracht van de herpes gebeuren. **onjuist**

22 of 50

Security Briefing : Briefing
LC : y
Test name : Test 1 or 2
Difficulty : CTT Level
PorterGamGad : include

Een 37 jarige vrouw, para 3 heeft in toenemende mate last van hevig menstrueel bloedverlies (HMB). Welk onderzoek is, na anamnese en fysisch diagnostisch onderzoek, als eerste aangewezen?

- transvaginale echografie
- poliklinische hysteroscopie
- endocrinologisch onderzoek
- endometrium biopsie

IF choice a. is selected
Set score to 1

Goed.

23 of 50

Security Briefing : Briefing
LC : y

Test name : Test 1 or 2
Difficulty : CTT Level
PorterGamGad : include

Bij een 62-jarige patiënte met postmenopauzaal vaginaal bloedverlies werd, na het vaststellen van een endometriumdikte van 4,2 mm bij aanvullende SIS echo, een endometriumbiopsie (Pipelle) verricht. Histologisch onderzoek toonde een atrofisch endometrium zonder atypische hyperplasie of endometriumcarcinoom. Besloten werd tot een afwachtend beleid.

Een half jaar later heeft patiënte weer vaginaal bloedverlies.
Wat is de meest aangewezen volgende stap?

- hysteroscopie en endometrium biopt
- behandeling met estriol vaginaal
- herhalen van endometriumbiopsie
- geruststelling van patiënte

IF choice a. is selected
Set score to 1

Goed.

24 of 50

Security Briefing : Briefing
LC : y
Test name : Test 1 or 2
Difficulty : CTT Level
PorterGamGad : include

Een patiënte met een verhoogd stollingsrisico wendt zich tot u voor een anticonceptie advies.
Welke methode van anticonceptie is het meest geschikt voor deze patiënte?

- Mirena-IUD
- OAC
- CU-IUD
- Nuvaring

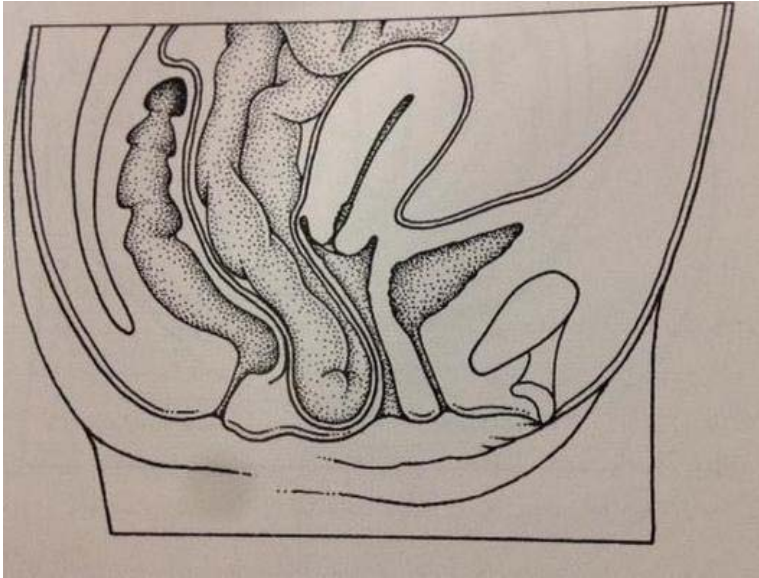
IF choice c. is selected
Set score to 1

Goed.

25 of 50

Security Briefing : Briefing
LC : y
Test name : Test 1 or 2
Difficulty : CTT Level
PorterGamGad : include

Welke anatomische verandering (zoals weergeven in deze figuur) ligt ten grondslag aan een entrocele?



- een douglascele
- een rectocele
- een gecombineerde cysto-rectocele
- een cystocele

IF choice a. is selected
Set score to 1

Goed.

26 of 50

Security Briefing : Briefing
LC : y
Test name : Test 1 or 2
Difficulty : CTT Level
PorterGamGad : include

Mevrouw B, 50 jaar, para 3, komt op het spreekuur met de klacht van een voelbare zwelling uit de vagina. Zij is niet incontinent voor urine. Bij onderzoek wordt een cystocele POPQ stadium 3 gevonden bij een intacte urethrovesicale overgang (punt Aa: -3). Patiënte wil graag een niet-operatieve behandeling voor haar klacht en krijgt een pessarium aangemeten. Na 4 weken pessariumgebruik wordt mevrouw teruggezien. Zij meldt sinds het pessariumgebruik last te hebben van urine incontinentie tijdens hardlopen en bij hoesten. Hoe heet deze vorm van incontinentie?

- idiopatische urge incontinentie
- overloop incontinentie
- occulte stress incontinentie
- occulte urge incontinentie

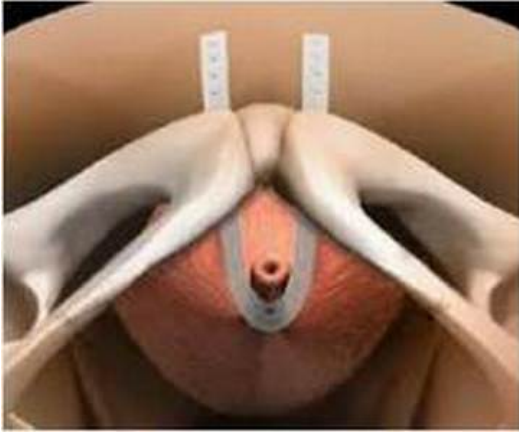
IF choice c. is selected
Set score to 1

Goed.

27 of 50

Security Briefing : Briefing
LC : y
Test name : Test 1 or 2
Difficulty : CTT Level
PorterGamGad : include

Bij een patiënte met anamnestic klachten van een zuivere urine stress incontinentie, geen urine retentie bij uroflow metrie, een normaal mictie dagboek (mictie frequentie 5-6 keer, geen nycturie, mictie volume 200-300 ml), wordt na gynaecologisch onderzoek, waarbij een hypermobile urethra en een positieve stress provocatie test wordt vastgesteld, in overleg met patiënte besloten tot het verrichten van een klassieke (retropubische) TVT procedure (zie figuur).



Dient u bij deze patiënte pre-operatief een urodynamisch onderzoek (UDO) te verrichten?

- nee, want de mate van detrusor activiteit speelt geen rol
- ja, want dit is nodig om urge incontinentie uit te sluiten
- nee, want dit heeft geen invloed op het effect/succes van de operatie
- ja, vanwege medicolegale redenen

IF choice c. is selected
Set score to 1

Goed.

28 of 50

Security Briefing : Briefing
LC : y
Test name : Test 1 or 2
Difficulty : CTT Level
PorterGamGad : include

Een 27 jarige vrouw wordt door haar huisarts verwezen voor een termijnecho.

Anamnese: Er blijkt sprake te zijn van een eerste zwangerschap met de laatste menstruatie ruim 6 weken geleden en een positieve zwangerschapstest 1 week geleden.

Bij navraag blijkt de menstruele cyclusduur, na het stoppen van de pil (nu 6 maanden geleden), 28 tot 35 dagen te bedragen met een wisselende hoeveelheid menstrueel bloedverlies, 3 tot 5 dagen durend.

Mevrouw heeft in het geheel geen klachten en bij palpatie van de buik (voorafgaand aan het echografisch onderzoek) een soepele buik, zonder palpabel weerstanden.

Bij de termijnecho middels trans vaginale echografie wordt echter geen intra uteriene zwangerschap vastgesteld, waarbij de verdenking op de aanwezigheid van een extra uteriene graviditeit ontstaat, ondanks dat er echografisch hiervoor geen aanwijzingen zijn.

Besloten wordt tot bepaling van het zwangerschapshormoon in het bloedserum (serum HCG).

Conservatieve (niet chirurgische) behandeling bij verdenking op het bestaan van een extra uteriene graviditeit kan worden toegepast bij:

- de beschreven echografische bevindingen i.c.m. een serum HCG van 3000 IU/L
- de beschreven echografische bevindingen i.c.m. een serum HCG van 1000 IU/L
- de beschreven echografische bevindingen i.c.m. een serum HCG van 2000 IU/L
- een echografische aangetoonde vitale EUG i.c.m. een serum HCG van 200 IU/L

IF choice b. is selected
Set score to 1

Goed.

29 of 50

Security Briefing : Briefing
LC : y
Test name : Test 1 or 2
Difficulty : CTT Level
PorterGamGad : include

Besloten wordt een jonge vrouw, onder de diagnose PID, te behandelen met intraveneus antibiotica.
Welke combinatie van antibiotica verdient de voorkeur?

- Amoxicilline + Metronidazol
- Gentamycine + Erythromycine
- Levofloxacin + Metronidazol
- Amoxicilline + Metronidazol
- Amoxicilline + Clavulaanzuur
- Gentamycine + Erythromycine

IF choice c. is selected
Set score to 1

Goed.

30 of 50

Security Briefing : Briefing
LC : y
Test name : Test 1 or 2
Difficulty : CTT Level
PorterGamGad : include

De Cremaster Reflex-Test is aangewezen in de diagnostiek van mannen met erectiele disfunctie als er sprake is van:

- partnerrelatieproblematiek
- neurologische problematiek
- vasculaire problematiek
- endocrinologische problematiek

IF choice b. is selected
Set score to 1

Goed.

31 of 50

Security Briefing : Briefing
LC : y
Test name : Test 1 or 2
Difficulty : CTT Level
PorterGamGad : include

In het klassieke lineaire model van de seksuele responscyclus, is de volgorde van de typische menselijke reactie op seksuele stimuli:

- opwinding, verlangen, resolutie, orgasme
- verlangen, opwinding, orgasme, resolutie
- opwinding, orgasme, resolutie, verlangen
- resolutie, verlangen, orgasme, opwinding

IF choice b. is selected
Set score to 1

Goed.

32 of 50

Security Briefing : Briefing
LC : y
Test name : Test 1 or 2
Difficulty : CTT Level
PorterGamGad : include

Een 30-jarige vrouw raadpleegt haar huisarts met de klacht dat ze niet meer vrijt met haar man. Ze zijn nu 10 jaar bijeen en hebben de eerste acht jaren van hun relatie prettige, orgasmische en bevredigende seks gehad. Thans weet ze niet meer of ze met hem verder wil. Immers ze maken veel ruzie, en "hij ziet haar niet meer staan". Hij heeft haar ook verteld –een grote verrassing voor haar- dat hij regelmatig seks met andere volwassenen heeft gehad. Bovendien is ze verliefd op een collega, die ook op haar verliefd is. Ze voelen tevens een sterke seksuele aantrekking. Mevrouw heeft echter nog niet beslist haar partnerrelatie te verbreken en hetzelfde geldt voor haar man. Welke therapie is hier aangewezen?

- sekstherapie voor koppels

- impulsregulatietraining voor hem
- masturbatietraining voor haar
- partnerrelatietherapie

IF choice d. is selected
Set score to 1

Goed.

33 of 50

Security Briefing : Briefing
LC : y
Test name : Test 1 or 2
Difficulty : CTT Level
PorterGamGad : include

De neurotransmitter (i) adrenaline (ii) noradrenaline (iii) serotonine (iv) stikstof oxide speelt een cruciale rol bij het tot stand komen van een peniele erectie.

IF choice a. matches "stikstof oxide"
Set score to 1

Goed.

Anything else
No score defined.

Fout.

Juiste antwoord:

De neurotransmitter **[stikstof oxide]** speelt een cruciale rol bij het tot stand komen van een peniele erectie.

34 of 50

Security Briefing : Briefing
LC : y
Test name : Test 1 or 2
Difficulty : CTT Level
PorterGamGad : include

Een laag serum testosteron is gecorreleerd met:

- een toename van slaap erecties
- een sterker ervaren orgasme
- een toename van de seksuele opwinding
- een afname van het seksuele verlangen

IF choice d. is selected
Set score to 1

Goed.

35 of 50

Security Briefing : Briefing
LC : y
Test name : Test 1 or 2
Difficulty : CTT Level
PorterGamGad : include

Lower Urinary Tract Symptoms of LUTS bij benigne prostaathyperplasie worden voornamelijk veroorzaakt door:

- een toegenomen hoeveelheid epitheel in de prostaat
- een verminderde gevoeligheid van de α receptoren in de prostaat
- een toegenomen gevoeligheid van de α receptoren in de prostaat
- een toename van de hoeveelheid stroma in de prostaat

IF choice d. is selected

Set score to 1

Goed.

36 of 50

Security Briefing : Briefing
LC : y
Test name : Test 1 or 2
Difficulty : CTT Level
PorterGamGad : include

Bij antenatale echografie bij een amenorroeduur(AD) van 32 weken wordt een enkelzijdige cysteuze vergroting gezien van de rechter nier. Na een AD van 40/7 wordt een jongen geboren met een Apgar score van 9-9-10.

Lichamelijk onderzoek is volledig normaal maar hij heeft slechts twee navelstrengvaten. Echografie op dag 4 postpartum toont een 8 tal cysten in de rechter nierloge, duidelijk nierparenchym wordt niet gezien.

Links is sprake van een fraaie nier. In het abdomen worden verder geen afwijkingen gezien. Verdere evaluatie laat zien dat er geen sprake is van vesico-ureterale reflux. Met nucleair onderzoek wordt er alleen functionerend nierweefsel gezien in de linker nierloge.

Wat is de meest waarschijnlijke congenitale nierafwijking bij dit jongetje?

- nieragenesie rechts
- recessieve vorm van polycysteuze nierziekte
- dominante vorm van polycysteuze nierziekte
- multicysteus dysplastische rechter nier

IF choice d. is selected

Set score to 1

Goed.

37 of 50

Security Briefing : Briefing
LC : y
Test name : Test 1 or 2
Difficulty : CTT Level
PorterGamGad : include

Een 79 jarige vrouw wordt verwezen in verband met urineverlies. Ze verliest urine bij zwaar tillen, bij hoesten en bij sporten. Ze gaat twee keer per week met een groepje ouderen naar de sportschool en voelt zich toenemend gehinderd door het verlies.

Ze is al 3 jaar weduwe en heeft geen seksuele activiteit meer. Sinds haar uterusexstirpatie plast ze 12 keer per dag en één keer 's nachts. Ze moet persen bij het plassen en soms heeft ze wel aandrang maar komt er niets. Ze heeft residugevoel na de plas en heeft regelmatig urineweginfecties.

Haar voorgeschiedenis vermeld: tweemaal vaginale partus, een uterus myomatosus waarvoor uterusexstirpatie, status na cholecystectomy en hypothyreoïdie waarvoor suppletie. Andere medicatie gebruikt zij niet.

Bij lichamelijk onderzoek vind u een postmenopausale status van het vaginaslijmvlies en urineverlies bij hoesten met een gevulde blaas. Na spontane mictie heeft zij een residu van 360 ml.

Wat is de meest passende diagnose of combinatie van diagnoses:

- overactieve musculus detrusor en stress incontinentie
- overactieve musculus detrusor en urgency incontinentie
- onderactieve musculus detrusor en stress incontinentie
- onderactieve musculus detrusor en urgency incontinentie

IF choice c. is selected

Set score to 1

Goed.

38 of 50

Security Briefing : Briefing
LC : y
Test name : Test 1 or 2
Difficulty : CTT Level
PorterGamGad : include

Een 58 jarige man wordt verwezen in verband met een nierfunctiestoornis. Hij heeft meerdere operaties ondergaan wegens gemetastaseerd coloncarcinoom.

Bij de laatste controle bij de medisch oncoloog viel op dat zijn nierfunctie was verslechterd. Een recente CT scan toont uretero-hydronefrose beiderzijds bij een fors gevulde blaas.

Hij vertelt al enkele maanden zeer kleine beetjes te plassen. De oncoloog vraagt of verbetering van nierfunctie mogelijk is om voortzetting van chemotherapie mogelijk te maken.

Bij lichamelijk onderzoek bemerkt u dat bij geringe compressie op de gevulde blaas urineverlies optreedt.

Wat is de beste eerste behandeling ?

- inbrengen van nefrostomiekatheters
- starten met hemodialyse
- inbrengen van een transurethrale verblijfskatheter
- inbrengen van dubbel J katheters

IF choice c. is selected
Set score to 1

Goed.

39 of 50

Security Briefing : Briefing
LC : y
Test name : Test 1 or 2
Difficulty : CTT Level
PorterGamGad : include

Een 70-jarige man heeft klachten van hesitatie, een slappe straal en nycturie. Hij vraagt zijn huisarts om behandeling. Met welk medicijn kan de huisarts het beste starten?

Een medicijn dat leidt tot vermindering van:

- de tonus van het gladde spierweefsel van de blaas (detrusorspier)
- de tonus van het gladde spierweefsel van de blaashalssfincter en de prostaat
- het volume van de prostaat via remming van de omzetting van testosteron

IF choice b. is selected
Set score to 1

Goed.

40 of 50

Security Briefing : Briefing
LC : y
Test name : Test 1 or 2
Difficulty : CTT Level
PorterGamGad : include

Een 34-jarige vrouw bezoekt haar huisarts in verband met toegenomen vaginale fluor en pijn in de onderbuik. Welke bevinding is nu het meest ondersteunend voor de diagnose pelvic inflammatory disease (PID)?

- koorts
- PCR Chlamydia positiviteit
- drukpijn in de onderbuik
- slingerpijn bij vaginaal toucher

IF choice a. is selected
Set score to 1

Goed.

41 of 50

Security Briefing : Briefing
LC : y
Test name : Test 1 or 2
Difficulty : CTT Level
PorterGamGad : include

Een 36-jarige vrouw heeft in verband met een mammacarcinoom een beiderzijdse borstamputatie ondergaan. Enige tijd later laat de vrouw siliconen implantaten inbrengen door dezelfde chirurg.

Tijdens een nacontrole bij de chirurg zegt hij tegen haar: het ziet er goed uit zo, ik vind het mooie borsten. De vrouw vindt de opmerking niet perse vervelend want ze vindt de chirurg een mooie man.

Is hier sprake van grensoverschrijdend gedrag van de chirurg? Kies het meest passende antwoord.

- Nee, de chirurg bedoelde vast te zeggen dat de operatie 'mooi gedaan was'.
- Ja, de chirurg had het anders moeten formuleren.
- Nee, want de patiënt vond het niet erg.

IF choice b. is selected
Set score to 1

Goed.

42 of 50

Security Briefing : Briefing
LC : y
Test name : Test 1 or 2
Difficulty : CTT Level
PorterGamGad : include

Een 53-jarige vrouw heeft veel last van opvliegers. Haar laatste menstruatie was 1.5 jaar geleden. Vanwege de heftigheid van de opvliegers overweegt de huisarts haar medicamenteus te behandelen. Welke twee medicamenten zijn hiervoor aangewezen?

- Calciumantagonist
- Mirena spiraal
- Oestrogeen oraal
- Oestrogeen vaginaal
- Progesteron oraal

IF choice a. is NOT selected
AND choice b. is NOT selected
AND choice c. is selected
AND choice d. is NOT selected
AND choice e. is selected
Set score to 1

Goed.

Anything else
No score defined.

Fout.

Juiste antwoord:

- Oestrogeen oraal
- Progesteron oraal

43 of 50

Security Briefing : Briefing
LC : y
Test name : Test 1 or 2
Difficulty : CTT Level
PorterGamGad : include

Een 79 jarige vrouw wordt verwezen in verband met urineverlies. Ze is al 3 jaar opgenomen op een psychogeriatrische afdeling in verband met dementie. Autoanamnese is niet mogelijk. De begeleider vertelt dat mevrouw altijd een luier draagt maar op verzoek wel op een postoel kan plassen. Met de bladderscan gemeten is de blaas dan leeg. De luier is niet altijd nat. Ontlasting komt om de paar dagen in de luier. Ze heeft nooit symptomatische urineweginfecties. Haar voorgeschiedenis vermeld: tweemaal vaginale partus, een uterus myomatosus, status na cholecystectomie en hypothyreoïdie waarvoor suppletie. Andere medicatie gebruikt zij niet. Bij lichamenlijk onderzoek vindt u een postmenopausale status van het vaginaslijmvlies. Urineverlies kan niet geobjectiveerd worden, de luier is nat. Voor zover te onderzoeken (patiënt kan niet op verzoek persen of hoesten) is er geen prolaps objectiveerbaar. Op welk neuro-anatomisch niveau ligt de meest waarschijnlijke oorzaak van dit urineverlies?

- in het sacrale myelum
- in het thoracale myelum
- in de pons
- in de fronto-temporale cortex

IF choice d. is selected
Set score to 1

Goed.

44 of 50

Security Briefing : Briefing

LC : y
Test name : Test 1 or 2
Difficulty : CTT Level
PorterGamGad : include

Sadistische seksuele aantrekking en opwinding met een instemmende wilsbekwame persoon, waarbij er geen last ervaren wordt, noch schade is bij de betrokkenen,
wordt in de Diagnostic and Statistical Manual of Mental Disorders 5 (American Psychiatric Association, 2013) geclassificeerd als een:

- een seksuele variatie
- een impulscontrole stoornis
- een symptoom van een persoonlijkheidsstoornis
- parafiele stoornis

IF choice a. is selected
Set score to 1

Goed.

45 of 50

Security Briefing : Briefing
LC : y
Test name : Test 1 or 2
Difficulty : CTT Level
PorterGamGad : include

Een 55 jarige man klaagt er over dat hij bij alle vormen van seks minder makkelijk een en soms geen erectie krijgt. In zijn levenspatroon zijn er geen veranderingen geweest in de afgelopen 10 jaren.
Hij houdt van zijn man, waarmee hij sinds 7 jaren een monogame relatie heeft. Beide partners willen deze relatie verder zetten en zijn over deze relatie (ook seksueel) tevreden tot nog toe.
Zij zien geen van beide psychologische oorzaken voor deze erectieproblemen. Medisch onderzoek maakt duidelijk dat er geen neurologische, hormonale of genetische afwijkingen zijn. Ook heeft persoon geen hartkwaal en neemt persoon geen medicijnen.
Om deze klacht tegen te gaan, besluit de huisartse van deze persoon op basis van bovenstaande informatie om het volgende middel voor te schrijven:

- een fosfodiësterase-remmer
- een beta-blokker
- een creme met lidocaïne
- testosteron

IF choice a. is selected
Set score to 1

Goed.

46 of 50

Security Briefing : Briefing
LC : y
Test name : Test 1 or 2
Difficulty : CTT Level
PorterGamGad : include

Een 17 jarige vrouw raadpleegt een seksuologe-gynaecologe met de volgende klachten. Vanaf haar 15de probeert zij samen met haar vriend om de penis van haar vriend toe te laten in haar vagina.
Tot nog toe is dat niet gelukt (ondanks zin in deze vorm van seks en seksuele opwinding bij het vrijen tot aan het pogen in te brengen van de penis van haar partner). Het inbrengen van een tampon en vingers in haar vagina is geen enkel probleem.
Klaarkomen is evenmin een probleem. Lichamelijk is er geen sprake van afwijkingen aan haar vagina.
Psychologisch zijn er geen andere klachten en zowel de 17-jarige vrouw als haar partner zijn tevreden met hun relatie. Zij wil ook graag gepenetreerd (kunnen) worden bij seks. Er is geen kinderwens en ze gebruikt de anticonceptie-pil.
Voor deze klacht en wens van deze 17-jarige persoon is volgende behandeling geïndiceerd:

- systematische desensitatie met exposure in vivo oefeningen
- botox injecties
- schematherapie
- een levatorplastiek

IF choice a. is selected
Set score to 1

Goed.

47 of 50

Security Briefing : Briefing
LC : y
Test name : Test 1 or 2
Difficulty : CTT Level
PorterGamGad : include

Te snel klaarkomen bij mannen wordt op verschillende manieren behandeld.
Welk van de onderstaande verbindingen is het meest effectief in de behandeling van te snel klaarkomen bij mannen?

- selectieve serotonine heropname remmers
- oestrogenen
- oxytocine
- testosteron

IF choice a. is selected
Set score to 1

Goed.

48 of 50

Security Briefing : Briefing
LC : y
Test name : Test 1 or 2
Difficulty : CTT Level
PorterGamGad : include

Diabetes mellitus is bij vele patiënten gecorreleerd met verslechtering van het seksuele functioneren en seksuele disfuncties.
Mannen en vrouwen rapporteren echter niet dezelfde klacht als het meest voorkomend. In vergelijking met mannen, rapporteren vrouwen met diabetes mellitus meer problemen met:

- seksuele aversie
- seksuele zin
- seksuele opwinding
- klaarkomen

IF choice b. is selected
Set score to 1

Goed.

49 of 50

Security Briefing : Briefing
LC : y
Test name : Test 1 or 2
Difficulty : CTT Level
PorterGamGad : include

Het karyotype XXY is kenmerkend voor:

- het syndroom van Turner
- het adrenaalgevoeligheidssyndroom
- het syndroom van Meyer-Rokitanski
- het syndroom van Klinefelter

IF choice d. is selected
Set score to 1

Goed.

50 of 50

Security Briefing : Briefing
LC : y
Test name : Test 1 or 2
Difficulty : CTT Level

PorterGamGad : include

Een 20-jarige vrouw consulteert een seksuologe en vertelt haar het volgende. Ik heb met verschillende vrouwen en mannen prettige seks gehad, maar ben nog nooit klaargekomen.

Klaarkomen wil ik graag ervaren bij seks. Ik ben geen slachtoffer van seksueel misbruik geweest en anatomisch is alles in orde gebleken bij gynaecologisch onderzoek.

Op basis van deze informatie is meest effectieve therapie voor deze seksuologische dysfunctie:

- masturbatietraining
- communicatietraining
- systematische desensitisatie
- systeemtherapie voor partners

IF choice a. is selected
Set score to 1

Goed.

Feedback
0% to 100%

Je hebt %SESSION.SCORE% van de %SESSION.MAX% vragen juist beantwoord.

