

VUmc_CAT_SS_B15_2017-07-10_inzage

Wednesday, July 05, 2017 13:03

Block 1, 53 question(s), maximum score 53

CAT SS B15 10 juli 2017 INZAGE

1 of 53

Security Briefing : Briefing

LC : y

Test name : Test 1 or 2

Difficulty : CTT Level

PorterGamGad : include

Welke factor speelt een rol bij het ontstaan van maagcarcinoom?

- suikervrij dieet
 tropenbezoek
 NSAID gebruik
 Helicobacter Pylori infectie

IF choice d. is selected

Set score to 1

Goed.

2 of 53

Security Briefing : Briefing

LC : y

Test name : Test 1 or 2

Difficulty : CTT Level

PorterGamGad : include

Obesitas chirurgie is gebaseerd op malabsorptie en/of restrictie.

Plaats de juiste term bij de juiste operatie.

- duodenal switch (i) malabsorptie (ii) malabsorptie en restrictie (iii) restrictie
 gastric bypass (i) malabsorptie (ii) malabsorptie en restrictie (iii) restrictie
 gastric sleeve (i) malabsorptie (ii) malabsorptie en restrictie (iii) restrictie
 maagband (i) malabsorptie (ii) malabsorptie en restrictie (iii) restrictie

IF choice a.(i) is selected

AND choice b.(ii) is selected

AND choice c.(iii) is selected

AND choice d.(iii) is selected

Add 1 to score. Continue evaluating.

Goed.

Anything else

No score defined.

Fout.

Juiste antwoord:

- duodenal switch-**malabsorptie**
- gastric bypass-**malabsorptie en restrictie**
- gastric sleeve-**restrictie**
- maagband-**restrictie**

3 of 53

Security Briefing : Briefing

LC : y

Test name : Test 1 or 2

Difficulty : CTT Level

PorterGamGad : include

Welke maagaandoening wordt als premaligne beschouwd?

- chronische atrofische gastritis
 maagstomp na resectie
 intestinale metaplasie

IF choice c. is selected

Set score to 1

Goed.

4 of 53

Security Briefing : Briefing

LC : y

Test name : Test 1 or 2

Difficulty : CTT Level

PorterGamGad : include

Een patiënt heeft vanwege maagcarcinoom een totale maagresectie ondergaan.

Welke adviezen geef je ten aanzien van de tekorten aan micronutriënten?

- vitamine B12 injecties iedere 3 maanden
- ijzerinfuus iedere 3 maanden
- gebruik van een multi-vitamine
- vitamine B1 thiamine suppletie

IF choice a. is selected

Set score to 1

Goed.

5 of 53

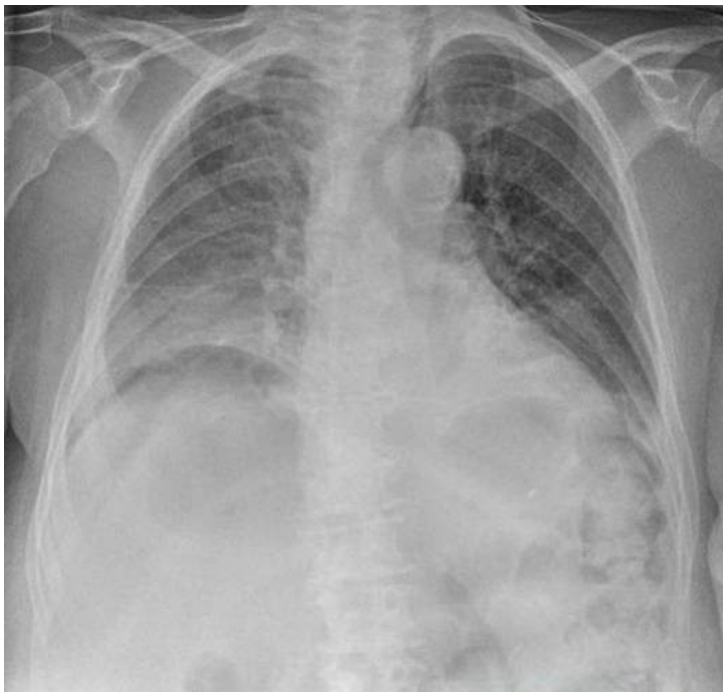Security Briefing : Briefing

LC : y

Test name : Test 1 or 2

Difficulty : CTT Level

PorterGamGad : include



Bij een 44-jarige vrouw met acuut ontstane buikpijn werd deze X-thorax gemaakt.

Welke diagnoses staan in je differentiaal diagnose?

Vink er twee aan.

- geperforeerde diverticulitis
- leverabces
- maagperforatie
- ulcus duodeni

IF choice a. is selected

AND choice b. is NOT selected

AND choice c. is selected

AND choice d. is NOT selected

Set score to 1

Goed.

Anything else

No score defined.

Fout.

Juiste antwoord:

- maagperforatie
- geperforeerde diverticulitis

6 of 53

Security Briefing : Briefing
LC : y
Test name : Test 1 or 2
Difficulty : CTT Level
PorterGamGad : include

De behandeling van een bloedend maagulcus bestaat allereerst uit

- bloedtransfusie met fresh frozen plasma (FFP)
- laparoscopisch doorsteken van de a. gastroduodenalis
- endoscopie met clipplaatsing
- pantoPAC kuur
- starten van een protonpomp remmer

IF choice c. is selected
Set score to 1

Goed.

7 of 53

Security Briefing : Briefing
LC : y
Test name : Test 1 or 2
Difficulty : CTT Level
PorterGamGad : include

De werking van protonpompremmers berust op

- zuurremming
- anti-NSAID remming mucosa
- stimulatie slijmbekercellen
- afname pepsine productie

IF choice a. is selected
Set score to 1

Goed.

8 of 53

Security Briefing : Briefing
LC : y
Test name : Test 1 or 2
Difficulty : CTT Level
PorterGamGad : include

Een 62-jarige vrouw komt op uw spreekuur met passageklachten van vast voedsel. Zij weegt 64 kg bij een lengte van 1.67m. Zij woog 4 weken voor presentatie nog 68kg. De anamnese is positief voor roken.

Wat is de meest waarschijnlijke diagnose?

- Eosinofiele oesophagitis
- Adenocarcinoom
- Plaveiselcelcarcinoom
- Barrett slokdarm

IF choice c. is selected
Set score to 1

Goed.

9 of 53

Security Briefing : Briefing
LC : y
Test name : Test 1 or 2
Difficulty : CTT Level
PorterGamGad : include

Een 62-jarige vrouw komt op uw spreekuur met passageklachten voor vast voedsel. Zij weegt 64 kg bij een lengte van 1.67m. Zij woog 4 weken voor presentatie nog 68kg. Haar BMI is nu 22.9.

Welke bewering is juist?

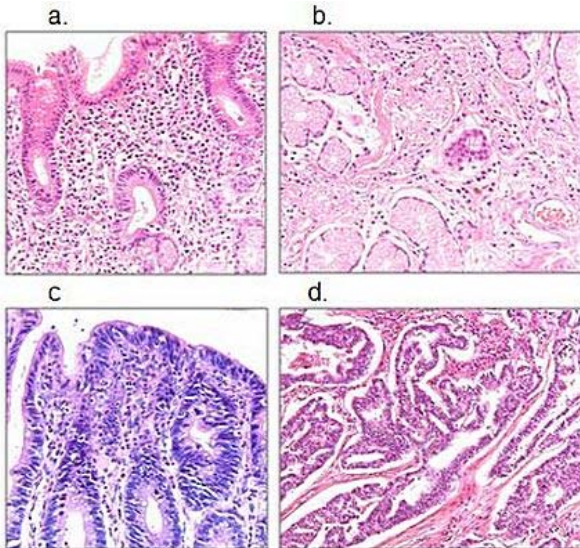
- Deze patiënte heeft ondergewicht en verdient bijvoeding bv Nutridrink.
- Deze patiënte heeft normale body mass index en behoeft geen extra voeding.
- Deze patiënte is ondervoed en verdient bijvoeding m.b.v. Nutridrink.
- Deze patiënte heeft een normaal gewicht en behoeft extra voeding.

IF choice d. is selected
Set score to 1

Goed.

10 of 53

Security Briefing : Briefing
LC : y
Test name : Test 1 or 2
Difficulty : CTT Level
PorterGamGad : include



Welk histopathologisch beeld past bij de diagnose "chronisch actieve gastritis".

- afbeelding a
 afbeelding b
 afbeelding c
 afbeelding d

IF choice a. is selected
Set score to 1

Goed.

11 of 53

Security Briefing : Briefing
LC : y
Test name : Test 1 or 2
Difficulty : CTT Level
PorterGamGad : include

Een 48-jarige man heeft klachten van pijn in de bovenbuik en gewichtsverlies. Aanvullend onderzoek middels gastroduodenoscopie met bipten toont aan dat het om een adenocarcinoom gaat van de maag.

Welke bewering is juist?

- Het betreft zeer waarschijnlijk een intestinaal type adenocarcinoom en preoperatieve radiotherapie verbetert de overleving.
 Het gaat zeer waarschijnlijk om een intestinaal type adenocarcinoom en ongeveer 30% van de patiënten is Helicobacter pylori positief.
 Het betreft zeer waarschijnlijk een diffuus type adenocarcinoom en de behandeling bestaat primair uit chirurgische resectie.
 Het gaat zeer waarschijnlijk om een diffuus type adenocarcinoom en ongeveer 30% van de patiënten is Helicobacter pylori positief.

IF choice d. is selected
Set score to 1

Goed.

12 of 53

Security Briefing : Briefing
LC : y
Test name : Test 1 or 2
Difficulty : CTT Level
PorterGamGad : include

Bij een 67-jarige man, in goede fysieke toestand, wordt een oesophaguscarcinoom vastgesteld. Stageringsonderzoek toont infiltratie tot net door de muscularis propria. Er zijn geen aanwijzingen voor lymfekliermetastasering.

Op basis van de staging zal het behandelvoorstel bestaan uit

- endoscopische resectie

- palliatieve therapie
- chirurgische resectie en adjuvante chemotherapie
- neo-adjuvante chemoradiatie en chirurgische resectie

IF choice d. is selected
Set score to 1

Goed.

13 of 53

Security Briefing : Briefing
LC : y
Test name : Test 1 or 2
Difficulty : CTT Level
PorterGamGad : include

Onderzoek van de slokdarm vindt meestal plaats door middel van een gastroduodenoscopie.

Wat is de aanvullende waarde van een slikfoto?

- bij een carcinoom van de slokdarm kan de uitgebreidheid (lengte aangedane slokdarm) worden vastgesteld
- een Barrett slokdarm is beter zichtbaar
- passage door de slokdarm kan worden vastgesteld
- een hernia diafragmatica kan beter worden gediagnosticeerd

IF choice c. is selected
Set score to 1

Goed.

14 of 53

Security Briefing : Briefing
LC : y
Test name : Test 1 or 2
Difficulty : CTT Level
PorterGamGad : include

Een vrouw van 35 jaar heeft pyrosisklachten. Haar medische voorgeschiedenis is blanco en ze gebruikt geen medicatie. Er komen geen slokdarmaandoeningen voor in haar familie. U veronderstelt reflux oesophagitis en start met een proton pomp inhibitor (PPI).

Wat zal u verder moeten adviseren ten aanzien van deze klacht?

- 24-uurs pH metrie is nodig ter bevestiging diagnose
- leefregels
- in kaart brengen van de sfincterfunctie door middel van oesophageale manometrie
- overweeg een Nissen funduplicatie

IF choice b. is selected
Set score to 1

Goed.

15 of 53

Security Briefing : Briefing
LC : y
Test name : Test 1 or 2
Difficulty : CTT Level
PorterGamGad : include

Welk gewicht kan je het beste gebruiken om de energiebehoefte van een patiënt met obesitas te berekenen?

- het actuele gewicht
- gewicht gecorrigeerd voor ideaal BMI
- gewicht gecorrigeerd voor BMI 30kg/m²

IF choice a. is selected
Set score to 1

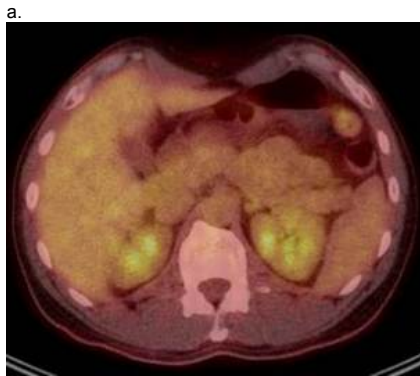Goed.

16 of 53

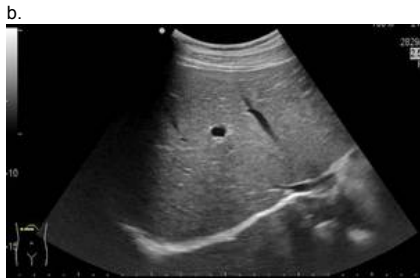
Security Briefing : Briefing
LC : y
Test name : Test 1 or 2
Difficulty : CTT Level
PorterGamGad : include

Je patiënt ontwikkelt na een rectumcarcinoom colorectale levermetastasen.

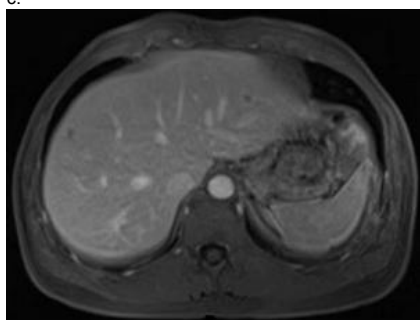
Kies de juiste naam bij elke beeldvormende techniek.



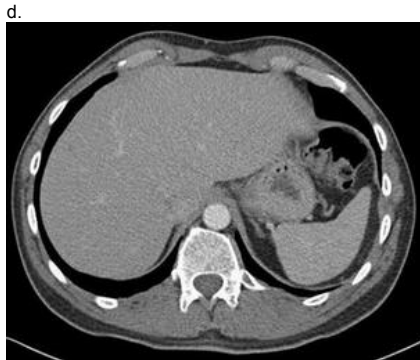(i) CT-scan (ii) echo (iii) MRI (iv) PET-scan



(i) CT-scan (ii) echo (iii) MRI (iv) PET-scan



(i) CT-scan (ii) echo (iii) MRI (iv) PET-scan



(i) CT-scan (ii) echo (iii) MRI (iv) PET-scan

IF choice a. matches "PET-scan"
 AND choice b. matches "echo"
 AND choice c. matches "MRI"
 AND choice d. matches "CT-scan"
 Set score to 1

Goed.

Anything else
 No score defined.

Fout.

Juiste antwoord:

- afbeelding a. - PET-scan
- afbeelding b. - echo
- afbeelding c. - MRI
- afbeelding d. - CT-scan

17 of 53

Security Briefing : Briefing
 LC : y

Test name : Test 1 or 2
 Difficulty : CTT Level
 PorterGamGad : include

Plaats in de juiste volgorde. Van meest naar minst frequente incidentie.

- 1 (i) cholangiocarcinoom (ii) coloncarcinoom (iii) colorectale levermetastasen
 2 (i) cholangiocarcinoom (ii) coloncarcinoom (iii) colorectale levermetastasen
 3 (i) cholangiocarcinoom (ii) coloncarcinoom (iii) colorectale levermetastasen

IF choice a. matches "coloncarcinoom"
 AND choice b. matches "colorectale levermetastasen"
 AND choice c. matches "cholangiocarcinoom"
 Set score to 1

Goed.

Anything else
 No score defined.

Fout.

Juiste antwoord:

- 1 - coloncarcinoom
- 2 - colorectale levermetastasen
- 3 - cholangiocarcinoom

18 of 53

Security Briefing : Briefing
 LC : y
 Test name : Test 1 or 2
 Difficulty : CTT Level
 PorterGamGad : include

Welke tumormarker hoort bij welke maligniteit?

- cholangiocarcinoom (i) Alfa Foeto Proteine (ii) CA 19,9 (iii) CA 125 (iv) CEA
 coloncarcinoom (i) Alfa Foeto Proteine (ii) CA 19,9 (iii) CA 125 (iv) CEA
 hepatocellulair carcinoom (i) Alfa Foeto Proteine (ii) CA 19,9 (iii) CA 125 (iv) CEA
 ovariumcarcinoom (i) Alfa Foeto Proteine (ii) CA 19,9 (iii) CA 125 (iv) CEA

IF choice a. matches "CA 19,9"
 AND choice b. matches "CEA"
 AND choice c. matches "Alfa Foeto Proteine"
 AND choice d. matches "CA 125"
 Set score to 1

Goed.

Anything else
 No score defined.

Fout.

Juiste antwoord:

- cholangiocarcinoom - CA 19,9
- coloncarcinoom - CEA
- hepatocellulair carcinoom - Alfa Foeto Proteine
- ovariumcarcinoom - CA 125

19 of 53

Security Briefing : Briefing
 LC : y
 Test name : Test 1 or 2
 Difficulty : CTT Level
 PorterGamGad : include

Een 37-jarige vrouw wordt verwezen naar de MDL-arts in verband met verhoogde ASAT en ALAT. Bovendien heeft zij gewrichtsklachten en algehele malaise. Bij anamnese blijkt zij geen medicatie te gebruiken, geen alcohol te nuttigen en niet in het buitenland te zijn geweest. Hepatitis B en C zijn reeds uitgesloten door de huisarts.

De meest waarschijnlijke diagnose is?

- auto-immuun hepatitis
 ziekte van Wilson
 galsteenlijden
 hepatitis A infectie

IF choice a. is selected
Set score to 1

Goed.

20 of 53

Security Briefing : Briefing
LC : y
Test name : Test 1 or 2
Difficulty : CTT Level
PorterGamGad : include

Een patiënte blijkt, bevestigd door een leverbiopsie, de "ziekte van Wilson" te hebben.

Welke therapie zal moeten worden gestart?

- sofosbuvir
- prednison
- tenofovir
- zinksulfaat

IF choice d. is selected
Set score to 1

Goed.

21 of 53

Security Briefing : Briefing
LC : y
Test name : Test 1 or 2
Difficulty : CTT Level
PorterGamGad : include

Een 39-jarige vrouw, werkzaam op een kinderdagverblijf, komt op het spreekuur met, op dat moment sinds 4 weken toenemende klachten van jeuk, geelzucht en algehele malaise. Zij noemt verder gewrichtsklachten. Zij gebruikt geen alcohol en is niet recent in het buitenland geweest. Bij lichamelijk onderzoek is de buik gevoelig en de lever vergroot. Het bloedonderzoek toont een sterk verhoogd ASAT en ALAT (> 1000 IU/l).

Wat is de meest waarschijnlijke diagnose?

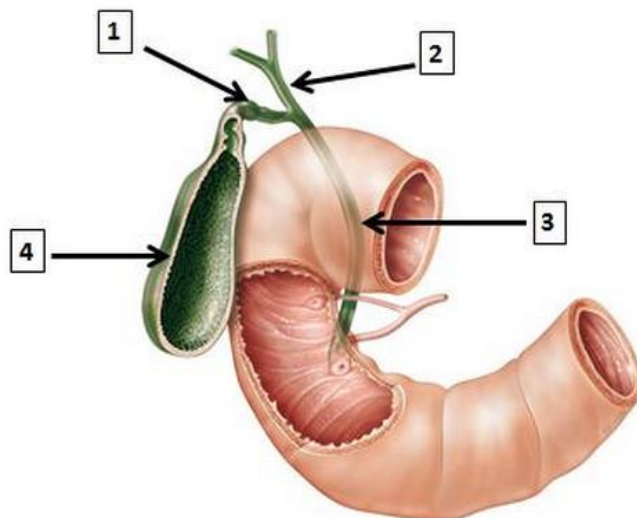
- Primair scleroserende cholangitis
- Primaire biliaire cirrhose (PBC)
- hepatitis A
- autoimmuun hepatitis

IF choice c. is selected
Set score to 1

Goed.

22 of 53

Security Briefing : Briefing
LC : y
Test name : Test 1 or 2
Difficulty : CTT Level
PorterGamGad : include



Welke structuren worden met de nummers aangeduid?

- 1 (i) ductus choledochus (ii) ductus cysticus (iii) ductus hepaticus communis (iv) ductus pancreaticus (v) galblaas
- 2 (i) ductus choledochus (ii) ductus cysticus (iii) ductus hepaticus communis (iv) ductus pancreaticus (v) galblaas
- 3 (i) ductus choledochus (ii) ductus cysticus (iii) ductus hepaticus communis (iv) ductus pancreaticus (v) galblaas
- 4 (i) ductus choledochus (ii) ductus cysticus (iii) ductus hepaticus communis (iv) ductus pancreaticus (v) galblaas

IF choice a. matches "ductus cysticus"
 AND choice b. matches "ductus hepaticus communis"
 AND choice c. matches "ductus choledochus"
 AND choice d. matches "galblaas"
 Set score to 1

Goed.

Anything else
 No score defined.

Fout.

Juiste antwoord:

- 1 - ductus cysticus
- 2 - ductus hepaticus communis
- 3 - ductus choledochus
- 4 - galblaas

23 of 53

Security Briefing : Briefing
 LC : y
 Test name : Test 1 or 2
 Difficulty : CTT Level
 PorterGamGad : include

Op welke drie plaatsen zijn portocavale anastomosen aanwezig?

- distale oesophagus
 duodenum
 para-umbilicaal
 proximale oesophagus
 pancreas
 rectaal

IF choice a. is selected
 AND choice b. is NOT selected
 AND choice c. is selected
 AND choice d. is NOT selected
 AND choice e. is NOT selected
 AND choice f. is selected
 Set score to 1

Goed.

Anything else
 No score defined.

Fout.

Juiste antwoord:

- distale oesophagus
- para-umbilicaal
- rectaal

24 of 53

Security Briefing : Briefing
 LC : y
 Test name : Test 1 or 2
 Difficulty : CTT Level
 PorterGamGad : include

Een 59-jarige vrouw heeft enkele keren last gehad van pijn in de bovenbuik met uitstraling naar de rug. Tijdens de aanval was zij misselijk maar heeft niet overgegeven.

De klachten duurden enige tijd (uren) en verdwenen spontaan. Bij lichamenlijk onderzoek ziet u een niet zieke, wat adipeuze patiënte. De buik is soepel met een normale peristaltiek en niet drukkijlijk. Bij echografisch onderzoek blijkt zij galstenen te hebben.

Welk percentage patiënte met galstenen heeft daar last van?

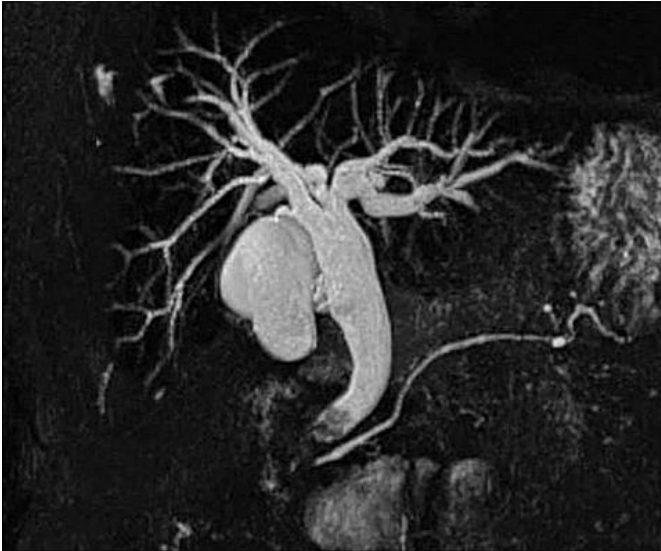- 20%
 40%
 60%
 80%

IF choice a. is selected
Set score to 1

Goed.

25 of 53

Security Briefing : Briefing
LC : y
Test name : Test 1 or 2
Difficulty : CTT Level
PorterGamGad : include



Een patiënte met de klinisch presentatie van galsteenlijden (kolieken) wordt verder onderzocht middels een MRCP. Hierboven ziet u de afbeelding van het MRCP.

Wat is uw diagnose en behandelvoorstel?

- Choledocholithiasis en cholecystectomie
- Cholecystolithiasis en cholecystectomie
- Choledocholithiasis en ERCP
- Choledochocystolithiasis en ERCP

IF choice c. is selected
Set score to 1

Goed.

26 of 53

Security Briefing : Briefing
LC : y
Test name : Test 1 or 2
Difficulty : CTT Level
PorterGamGad : include

Wat bepaalt de prioriteit bij het beschikbaar komen van een lever voor transplantatie bij een cirrotische patiënt?

- MELD-score
- wachttijd op transplantatielijst
- het feit dat er nog geen terminaal leverfalen is ten tijde van de transplantatie
- registratie in het donorregister

IF choice a. is selected
Set score to 1

Goed.

27 of 53

Security Briefing : Briefing
LC : y
Test name : Test 1 or 2
Difficulty : CTT Level
PorterGamGad : include

Welke vijf symptomen passen bij levercirrose?

- bolle buik (ascites)

- erythema palmare
- gonadale atrofie
- hematurie
- lymfadenopathie
- spider naevi
- verwardheid

IF choice a. is selected
 AND choice b. is selected
 AND choice c. is selected
 AND choice d. is NOT selected
 AND choice e. is NOT selected
 AND choice f. is selected
 AND choice g. is selected
 Set score to 1

Goed.

Anything else
 No score defined.

Fout.

Juiste antwoord:

- bolle buik (ascites)
- erythema palmare
- gonadale atrofie
- spider naevi
- verwardheid

28 of 53

Security Briefing : Briefing
 LC : y
 Test name : Test 1 or 2
 Difficulty : CTT Level
 PorterGamGad : include

Bij een patiënt met een chronische hepatitis C virusinfectie wordt een leverbiopt genomen.

Wat is de belangrijkste indicatie voor dit biopt?

- bevestiging van de etiologische diagnose
- vaststellen van ziekteactiviteit en ziektestadium
- vaststellen van virusload
- een hepatocellulair carcinoom diagnosticeren

IF choice b. is selected
 Set score to 1

Goed.

29 of 53

Security Briefing : Briefing
 LC : y
 Test name : Test 1 or 2
 Difficulty : CTT Level
 PorterGamGad : include

Een 42-jarige vrouw komt naar de Spoed Eisende Hulp. Zij heeft 39,5 °C koorts met koude rillingen en pijn in de rechter bovenbuik. Op basis van echo onderzoek en laboratoriumonderzoek constateer je dat er sprake is van een steen in de ductus choledochus.

Wat is de beste behandeling op dit moment?

- verwijzing radioloog voor MRCP
- starten van antibiotica en opname ter observatie
- laparoscopische cholecystectomie
- steenextractie middels ERCP

IF choice d. is selected
 Set score to 1

Goed.

30 of 53

Security Briefing : Briefing
 LC : y
 Test name : Test 1 or 2
 Difficulty : CTT Level
 PorterGamGad : include

Een 49-jarige man, zonder klachten, heeft een Child Pugh A levercirrose. Bij screenende echo wordt een focale leverafwijking gevonden.

Wat moet volgende stap zijn qua verdere evaluatie?

- CT-scan
- MRI
- fibroscan
- over 3 maanden echo herhalen

IF choice b. is selected
Set score to 1

Goed.

31 of 53

Security Briefing : Briefing
LC : y
Test name : Test 1 or 2
Difficulty : CTT Level
PorterGamGad : include

Een 43-jarige vrouw is bekend met diverticulose. Zij presenteert zich op de Spoed Eisende Hulp in verband met pijnklachten in de linker onderbuik. Bij lichamelijk onderzoek heeft patiënte koorts 38,6 °C, een tachycardie 121/min en lokaal heeft zij défense musculaire. Het laboratorium onderzoek toont CRP 181 mg/L (n: <2.5)
Hemoglobine 8,5 mmol/L (n: 8.5-11)
Leucocyten getal 18,3 x 10⁹/L (n: 4-10)

Wat is uw volgende stap?

- intra veneuze antibiotica
- echo abdomen
- diagnostische laparoscopie
- Hartmann procedure
- CT abdomen

IF choice e. is selected
Set score to 1

Goed.

32 of 53

Security Briefing : Briefing
LC : y
Test name : Test 1 or 2
Difficulty : CTT Level
PorterGamGad : include

Een 52-jarige man heeft 5 dagen geleden een laparoscopische hemicolectomie rechts ondergaan in verband met een T3NxM0 coloncarcinoom. Hij ligt opgenomen op de afdeling chirurgie, bij de visite tref je een bleke patiënt aan met een temperatuur van 38,1 °C, een pols van 111/min en een ademfrequentie 22/min. Hij heeft een verminderde diurese de laatste 3 uur en défense musculaire in de rechteronderbuik.

Welk onderzoek of verrichting vraag je als eerste aan?

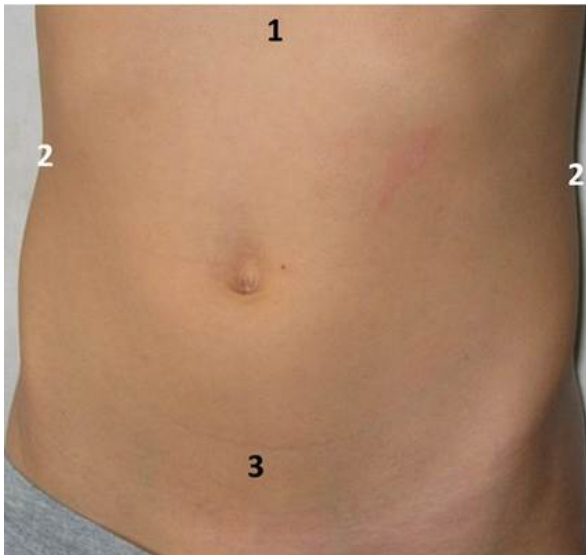
- diagnostische laparoscopie
- re-laparotomie
- X-thorax
- CT abdomen

IF choice d. is selected
Set score to 1

Goed.

33 of 53

Security Briefing : Briefing
LC : y
Test name : Test 1 or 2
Difficulty : CTT Level
PorterGamGad : include



In welke regio verwacht je de pijnklachten bij het lichamelijk onderzoek?

- 1 (i) cystitis (ii) gastritis (iii) pyelonefritis
 2 (i) cystitis (ii) gastritis (iii) pyelonefritis
 3 (i) cystitis (ii) gastritis (iii) pyelonefritis

IF choice a. matches "gastritis"
 AND choice b. matches "pyelonefritis"
 AND choice c. matches "cystitis"
 Set score to 1

Goed.

Anything else
 No score defined.

Fout.

Juiste antwoord:

- 1 - gastritis
- 2 - pyelonefritis
- 3 - cystitis

34 of 53

Security Briefing : Briefing
 LC : y
 Test name : Test 1 or 2
 Difficulty : CTT Level
 PorterGamGad : include

Wat is de juiste definitie van vervoerspijn?

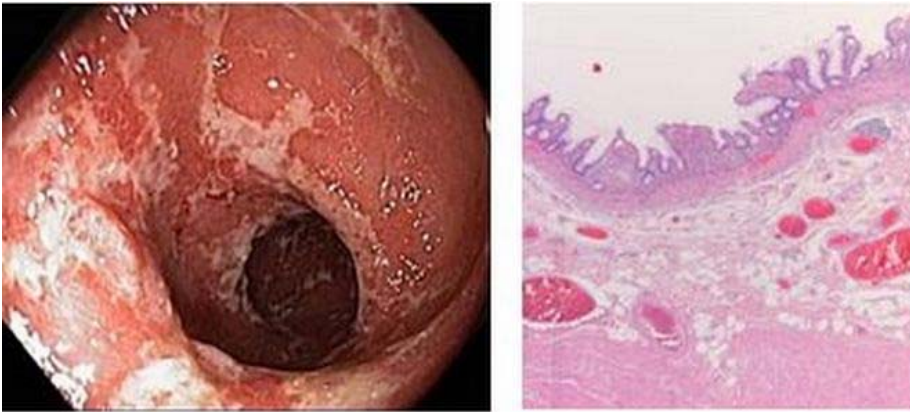- pijn waarbij de patiënt niet weet waar hij het moet zoeken, onrustig is en continu beweegt
 pijn die de vervoerder, in dit geval de ambulance broeder veroorzaakt bij het percuteren
 pijn die optreedt tijdens de rit naar het ziekenhuis, wanneer bijv. over drempels wordt gereden
 pijn die met name uitstraalt vanuit de buik naar bijvoorbeeld de schouder

IF choice c. is selected
 Set score to 1

Goed.

35 of 53

Security Briefing : Briefing
 LC : y
 Test name : Test 1 or 2
 Difficulty : CTT Level
 PorterGamGad : include



Een jongen van 21 jaar oud wordt met buikpijnklasten en diarree verwezen naar de MDL-arts voor een endoscopisch onderzoek. Bij onderzoek wordt bovenstaand beeld gezien bij coloscopie met bijpassend histologisch beeld.

Wat is de meest waarschijnlijke diagnose?

- colitis ulcerosa
- Ziekte van Crohn
- Clostridium infectie
- ischaemie

IF choice a. is selected
Set score to 1

Goed.

36 of 53

Security Briefing : Briefing
LC : y
Test name : Test 1 or 2
Difficulty : CTT Level
PorterGamGad : include

Chronische inflammatie bij IBD (Morbus Crohn of Colitis Ulcerosa) geeft een verhoogde kans op coloncarcinoom.

Is om deze reden endoscopische controle geïndiceerd?

- ja, vanaf 12 jaar na start klachten IBD
- ja, maar enkel indien ook sprake is van familiair coloncarcinoom
- ja, beginnend 8 jaar na start klachten IBD
- nee, het risico is lager dan bij familiair voorkomend coloncarcinoom

IF choice c. is selected
Set score to 1

Goed.

37 of 53

Security Briefing : Briefing
LC : y
Test name : Test 1 or 2
Difficulty : CTT Level
PorterGamGad : include

Een 64-jarige vrouw heeft langzaam progressieve klachten van fecale incontinentie in de afgelopen jaren. Bij lichamelijk onderzoek zijn er abdominaal geen afwijkingen en bij rectaal toucher voelt de huisarts een slappe kringspier.

Wat is nu het meest aangewezen beleid?

- vezels en fysiotherapie
- loperamide
- coloscopie
- endo-echografisch onderzoek van kringspier en drukmeting

IF choice a. is selected
Set score to 1

Goed.

38 of 53

Security Briefing : Briefing
LC : y
Test name : Test 1 or 2

Difficulty : CTT Level
PorterGamGad : include

Een 82-jarige, Amerikaanse vrouw bezoekt Amsterdam tijdens haar vakantie met een cruiseschip. Zij is ziek geworden en presenteert zich op de SEH van het ziekenhuis. De vrouw is ziek, braakt en heeft diarree.

De meest waarschijnlijke verwekker van dit beeld is?

- Yersinia enterocolitica
- Campylobacter
- Norovirus
- Salmonella

IF choice c. is selected
Set score to 1

Goed.

39 of 53

Security Briefing : Briefing
LC : y
Test name : Test 1 or 2
Difficulty : CTT Level
PorterGamGad : include

Een 43-jarige vrouw heeft sinds weken wisselende buikpijn en periodiek diarree met bloedbijmenging. Haar medische voorgeschiedenis vermeldt geen bijzonderheden. Bij lichamelijk onderzoek heeft zij drukpijn over het gehele abdomen, links meer dan rechts, zonder palpabele afwijkingen. De waarschijnlijkheids diagnose is IBD.

Welk aanvullend bloed onderzoek is het meest aangewezen?

- Albumine, APTT en trombocyten
- Albumine, MCV en transglutaminase antistoffen
- CRP, Hb, MCV en ijzer
- CRP, Hb, leukocyten, leverintegraal

IF choice d. is selected
Set score to 1

Goed.

40 of 53

Security Briefing : Briefing
LC : y
Test name : Test 1 or 2
Difficulty : CTT Level
PorterGamGad : include

Een 78-jarige man komt naar de SEH met klachten die twee dagen bestaan. Hij voelt zich ziek en heeft pijn in de buik. Bij onderzoek heeft hij een temperatuur van 38.8 °C, een pols van 82/min regulair en een bloeddruk van 120/86 mmHg. Er is duidelijk drukpijn in de rechteronderbuik. In het laboratoriumonderzoek valt een verhoogd leukocytengetal (14.5 x10⁹/l) en CRP (75 mg/l) op.

Welk aanvullend onderzoek is het meest aangewezen?

- MRI-abdomen
- CT-abdomen met oraal contrast
- MRI-bekken
- Echo abdomen

IF choice d. is selected
Set score to 1

Goed.

41 of 53

Security Briefing : Briefing
LC : y
Test name : Test 1 or 2
Difficulty : CTT Level
PorterGamGad : include

Een 19-jarige man heeft klachten van eenmalig donkerrode dunne ontlasting. U doet bloedonderzoek en het Hb-gehalte is verlaagd (6.2 mmol/l). U vermoedt bloedverlies uit de tractus digestivus.

Wat is de meest waarschijnlijke diagnose?

- Ischemie
- Divertikelbloeding in het colon
- Meckel's divertikel
- Maligniteit

IF choice c. is selected
Set score to 1

Goed.

42 of 53

Security Briefing : Briefing
LC : y
Test name : Test 1 or 2
Difficulty : CTT Level
PorterGamGad : include

Bij een 48-jarige patiënte, bekend met het Lynch syndroom, wordt bij surveillance coloscopie een coloncarcinoom in het colon ascendens gediagnosticeerd.

De behandeling die allereerst met patiënte zal worden besproken is een

- totale colectomie met ileoanale pouch
- subtotale colectomie met/zonder uterusextirpatie en/of ovariëctomie
- hemicolectomie rechts
- subtotale colectomie

IF choice b. is selected
Set score to 1

Goed.

43 of 53

Security Briefing : Briefing
LC : y
Test name : Test 1 or 2
Difficulty : CTT Level
PorterGamGad : include

Bij een 48-jarige patiënte is bekend met een genmutatie in het kader van het Lynch syndroom. Bij surveillanceonderzoek wordt een poliep (tubulair adenoom) gevonden en verwijderd.

Welke surveillance interval voor coloscopie wordt geadviseerd?

- 1-2 jaar
- 3 jaar
- 5 jaar
- 10 jaar

IF choice c. is selected
Set score to 1

Goed.

44 of 53

Security Briefing : Briefing
LC : y
Test name : Test 1 or 2
Difficulty : CTT Level
PorterGamGad : include

Een 32-jarige patiënt, bekend met coeliakie, heeft zich een periode niet gehouden aan een strikt glutenvrij dieet. Hij heeft klachten passend bij malabsorptie. Er wordt fecesonderzoek verricht (48 uur verzameld).

Wat is de meest waarschijnlijke bevinding bij analyse?

- een verlaagde pH (<5.3)
- een verhoogd gehalte galzuren zouten
- een vetexcretie van 9 gram/24 uur
- een totaal gewicht van 140 gram/24 uur

IF choice c. is selected
Set score to 1

Goed.

45 of 53

Security Briefing : Briefing
LC : y
Test name : Test 1 or 2
Difficulty : CTT Level
PorterGamGad : include

Osmotische diarree treedt op bij:

- lactase deficiëntie
- colitis ulcerosa
- carcinoïd (neuroendocriene tumor)
- galzuren zouten diarree

IF choice a. is selected
Set score to 1

Goed.

46 of 53

Security Briefing : Briefing
LC : y
Test name : Test 1 or 2
Difficulty : CTT Level
PorterGamGad : include

Een 25-jarige student komt bij jou als huisarts met al langer bestaande buikpijn, af en toe krampend. Gisteren zat er een spoortje bloed bij, dat de reden voor het consult was. Een half jaar geleden heeft hij 3 maanden stage gelopen in Tanzania. Tijdens een rondreis heeft hij toen ook gezwommen in Lake Malawi.

Wat staat bovenaan je differentiële diagnose?

- Strongyloidiasis
- Giardiasis
- Ascariasis
- Schistosomiasis

IF choice d. is selected
Set score to 1

Goed.

47 of 53

Security Briefing : Briefing
LC : y
Test name : Test 1 or 2
Difficulty : CTT Level
PorterGamGad : include

Een 75-jarige man bezoekt Amsterdam tijdens zijn vakantie met een cruiseschip. Hij is ziek geworden en presenteert zich op de SEH van het ziekenhuis. De man is ziek, braakt en heeft diarree. U besluit de patiënt op te nemen.

Wat voor beleid spreek u af?

- contact isolatie en bezoek moet bij verlaten kamer handen desinfecteren met alcohol
- contact isolatie en bezoek moet bij verlaten kamer handen wassen
- druppel isolatie en behandelend arts draagt masker

IF choice a. is selected
Set score to 1

Goed.

48 of 53

Security Briefing : Briefing
LC : y
Test name : Test 1 or 2
Difficulty : CTT Level
PorterGamGad : include

Coassistent de Boer is overspannen geraakt tijdens de coschappen. Ze besluit gewoon door te gaan en praat zichzelf in: 'ach, er zijn ergere dingen op de wereld'.

Dit gedrag is een:

- Freeze-reactie
- Fight-reactie
- Flight-reactie

IF choice a. is selected
Set score to 1

Goed.

49 of 53

Security Briefing : Briefing
LC : y
Test name : Test 1 or 2
Difficulty : CTT Level
PorterGamGad : include

Tijdens een consult lijkt patiënt Muambi weg te zakken in gebeurtenissen uit het verleden. De arts besluit de communicatieve techniek 'naar het hier en nu gaan' toe te passen.

Deze techniek zal in dit geval tot doel hebben emoties:

- open te maken
- toe te dekken

IF choice b. is selected
Set score to 1

Goed.

50 of 53

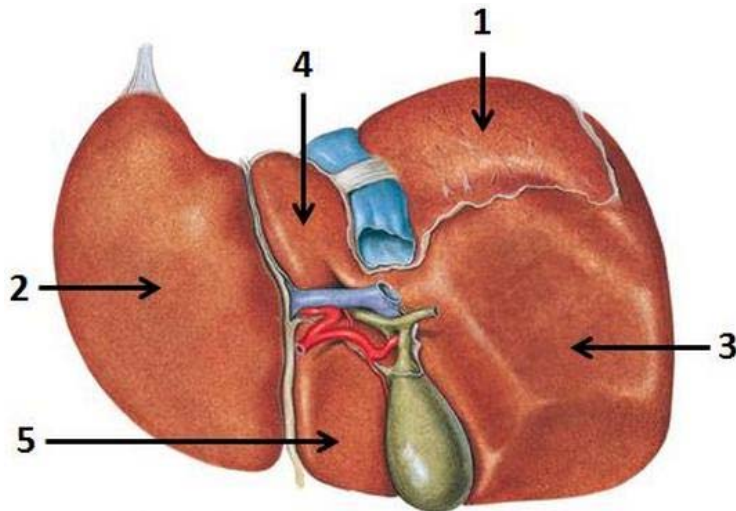
Security Briefing : Briefing

LC : y

Test name : Test 1 or 2

Difficulty : CTT Level

PorterGamGad : include



Sobotta – Atlas der Anatomie des Menschen, 23. A. 2010, © Elsevier GmbH, München

Met welk nummer worden de structuren aangeduid?

- area nuda (i) 1. (ii) 2. (iii) 3. (iv) 4. (v) 5.
- lobus caudatus hepatis (i) 1. (ii) 2. (iii) 3. (iv) 4. (v) 5.
- lobus hepatis sinister (i) 1. (ii) 2. (iii) 3. (iv) 4. (v) 5.
- lobus quadratus hepatis (i) 1. (ii) 2. (iii) 3. (iv) 4. (v) 5.

IF choice a. matches "1."
AND choice b. matches "4."
AND choice c. matches "2."
AND choice d. matches "5."
Set score to 1

Goed.

Anything else
No score defined.

Fout juiste antwoord:

- area nuda - 1.
- lobus caudatus hepatis - 4.
- lobus hepatis sinister - 2.
- lobus quadratus hepatis - 5.

51 of 53

Security Briefing : Briefing

LC : y

Test name : Test 1 or 2

Difficulty : CTT Level

PorterGamGad : include

Faalfactoren kunnen worden ingedeeld in latente en actieve factoren.

Welke stelling over actieve factoren is juist?

- techniek en organisatie zijn subcategorieën van actieve factoren
- actieve factoren hebben meestal een langdurig effect op de organisatie
- actieve factoren zijn gerelateerd aan gevolgen van persoonlijk handelen
- personeelstekort en onveilige cultuur zijn voorbeelden van actieve factoren

IF choice c. is selected
Set score to 1

Goed.

52 of 53

Security Briefing : Briefing

LC : y

Test name : Test 1 or 2

Difficulty : CTT Level

PorterGamGad : include

De PRISMA methode kan gebruikt worden om incidenten in de gezondheidszorg te analyseren.

Welke stelling over de PRISMA methode is **onjuist**?

De PRISMA methode:

- geeft inzicht in faalfactoren en herstelfactoren om te leren van incidenten
- start met een incidentbeschrijving met behulp van een oorzakenboom
- is bedoeld om maatregelen te kunnen nemen na analyse van één incident
- onderscheidt actieve en latente factoren die bijdragen aan het ontstaan van incidenten

IF choice c. is selected

Set score to 1

Goed.

53 of 53

Security Briefing : Briefing

LC : y

Test name : Test 1 or 2

Difficulty : CTT Level

PorterGamGad : include

Een 23-jarige vrouw heeft een week geleden in verband met een ijzerebreksanemie 3dd 200mg ferrofumaraat voorgeschreven gekregen met de instructie het voor de maaltijd in te nemen. Nu komt ze bij u (huisarts) vanwege vervelende klachten die zij heeft gekregen na gebruik (maagklachten na inname en zwarte ontlasting).

Wat is nu bij deze patiënt de beste keuze ten aanzien van deze behandeling?

- de ferrofumaraat tabletten kunnen nu het beste worden vervangen door ferrofumaraat suspensie
- toevoegen van omeprazol 1dd 20mg aan de ferrofumaraat tabletten
- alle genoemde klachten zijn niet te voorkomen, de maagklachten kunnen subjectief verminderen door de tabletten met melk in te nemen
- de tabletten kunnen nu het beste samen met de maaltijd ingenomen worden, de zwarte ontlasting hoort erbij

IF choice d. is selected

Set score to 1

Goed.

Feedback

0% to 100%

Je hebt %SESSION.SCORE% van de %SESSION.MAX% vragen juist beantwoord.

