

VUmc_CAT_SS_B15_2018-03-02_inzage

Tuesday, February 27, 2018 09:47

Block 1, bc question(s), maximum score 55
CAT SS B15 [02-03-2018 INZAGE]a of bcSecurity Briefing : Briefing
LC : y
Test name : Test 1 or 2
Difficulty : CTT Level
PorterGamGad : include

Wat is de aanvullende waarde van een slikfoto naast een gastroscopie?

- de uitgebreidheid van een oesophaguscarcinoom kan zo worden vastgesteld
- een Barrett slokdarm is duidelijker zichtbaar
- een hernia diafragmatica van de maag kan beter worden vastgesteld
- de passage door de slokdarm kan beter worden vastgesteld

IF choice d. is selected
Set score to 1

Goed.

b of bcSecurity Briefing : Briefing
LC : y
Test name : Test 1 or 2
Difficulty : CTT Level
PorterGamGad : includeBij welke **drie** aandoeningen van de slokdarm is tevens de motiliteit verstoord?

- Achalasie
- Barrett slokdarm
- Hypertensieve LES
- Slokdarm spasmen
- Slokdarmcarcinoom

IF choice a. is selected
AND choice b. is NOT selected
AND choice c. is selected
AND choice d. is selected
AND choice e. is NOT selected
Set score to 1

Goed.

Anything else
No score defined.

Fout.

Juiste antwoord:

- Achalasie
- Hypertensieve LES
- Slokdarm spasmen

c of bcSecurity Briefing : Briefing
LC : y
Test name : Test 1 or 2
Difficulty : CTT Level
PorterGamGad : include

Een 69-jarige man wordt gediagnosticeerd met een oesophaguscarcinoom, uT3N1M0, hij ondergaat een behandeling met chemoradiatie gevolgd door een resectie.

Hoe noemen we deze chemoradiatie?

- palliatief
- adjuvant
- neo-adjuvant
- curatief

IF choice c. is selected
Set score to 1

Goed.

d of bcSecurity Briefing : Briefing
LC : y

Test name : Test 1 or 2
Difficulty : CTT Level
PorterGamGad : include

Waaruit bestaat het stageringsonderzoek bij een PA bewezen intestinaal type maagcarcinoom?

- CT thorax-abdomen
- echo van de lever
- CEA in serum
- PET-CT scan
- endoscopische echografie

IF choice a. is selected
Set score to 1

Goed.

e of bc

Security Briefing : Briefing
LC : y
Test name : Test 1 or 2
Difficulty : CTT Level
PorterGamGad : include

Bij een 60-jarige man met een PA bewezen adenocarcinoom van de maag zijn bij aanvullende diagnostiek levermetastasen geconstateerd.

Welke behandeling stelt u voor?

- palliatieve chemotherapie, er vindt geen resectie meer plaats
- bloedtransfusie ter behandeling van de anemie
- Liver first behandeling, resectie van de levermetastasen gevolgd door een totale maagresectie
- perioperatieve chemotherapie en een totale maagresectie

IF choice a. is selected
Set score to 1

Goed.

f of bc

Security Briefing : Briefing
LC : y
Test name : Test 1 or 2
Difficulty : CTT Level
PorterGamGad : include

Een man van 73 jaar oud, recent gediagnosticeerd met een oesophaguscarcinoom, komt op de polikliniek chirurgie voor een preoperatieve intake. Hij weegt 95 kg, lengte 1.77m, BMI is 30 kg/m². Hij heeft flinke passageproblemen. Hij is minstens 2 kg afgevallen in de afgelopen 3 maanden.

Welke uitspraak is juist?

- De patiënt heeft sarcopenie.
- Deze patiënt heeft overgewicht.
- De patiënt is ondervoed.
- Er is sprake van hypovitaminose.

IF choice b. is selected
Set score to 1

Goed.

g of bc

Security Briefing : Briefing
LC : y
Test name : Test 1 or 2
Difficulty : CTT Level
PorterGamGad : include

Wat wordt verstaan onder drinkvoeding wanneer deze wordt voorgeschreven aan patiënten?

- flesjes bijvoeding met volwaardige samenstelling
- voeding via een neussonde
- isotone drank met extra elektrolyten
- intraveneuze voeding

IF choice a. is selected
Set score to 1

Goed.

h of bc

Security Briefing : Briefing
LC : y
Test name : Test 1 or 2
Difficulty : CTT Level
PorterGamGad : include

Wanneer ondervoeding wordt veroorzaakt door inflammatie...

- gaat de ruststofwisseling omlaag.
 zijn de acute fase eiwitten verlaagd.
 worden extra eiwitten vrijgemaakt uit de spieren.
 is de eetlust toegenomen.

IF choice c. is selected
Set score to 1

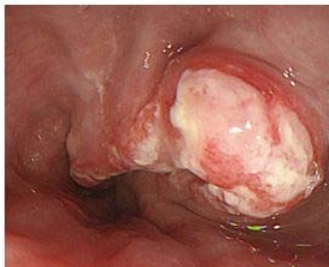
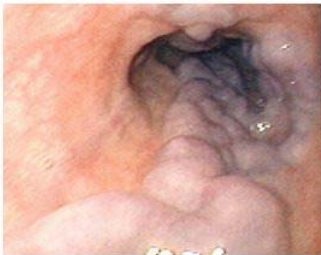
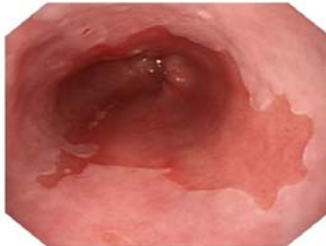Goed.

i of bc

Security Briefing : Briefing
LC : y
Test name : Test 1 or 2
Difficulty : CTT Level
PorterGamGad : include

Een 48-jarige man met een Child-Pugh C levercirrose ondergaat een endoscopie.

Welk beeld past het meest bij deze patiënt?



IF choice b. is selected
Set score to 1

Goed.

j of bc

Security Briefing : Briefing
LC : y
Test name : Test 1 or 2
Difficulty : CTT Level
PorterGamGad : include

Obesitas chirurgie is gebaseerd op restrictie en/of malabsorptie.

Geef bij de operatie de juiste term(en).

- gastric bypass: (i) malabsorptie (ii) restrictie (iii) malabsorptie en restrictie
 duodenal switch: (i) malabsorptie (ii) restrictie (iii) malabsorptie en restrictie
 maagband: (i) malabsorptie (ii) restrictie (iii) malabsorptie en restrictie
 gastric sleeve: (i) malabsorptie (ii) restrictie (iii) malabsorptie en restrictie

IF choice a.(iii) is selected
AND choice b.(i) is selected
AND choice c.(ii) is selected
AND choice d.(ii) is selected

Add 1 to score. Continue evaluating.

Goed.

k of bc

Security Briefing : Briefing
LC : y
Test name : Test 1 or 2
Difficulty : CTT Level
PorterGamGad : include

In het duodenum worden de volgende nutriënten opgenomen:

- ijzer en foliumzuur
- vit B12 en thiamine
- ijzer en vit B12
- vit B12 en vitamine K

IF choice a. is selected
Set score to 1

Goed.

l of bc

Security Briefing : Briefing
LC : y
Test name : Test 1 or 2
Difficulty : CTT Level
PorterGamGad : include

Op welke factoren heeft bariatrische chirurgie een gunstig effect?

Kies er **twee**.

- glucoseregulatie
- non fatty liver disease
- slaapapneusyndroom
- galsteenvorming

IF choice d. is NOT selected
AND choice a. is selected
AND choice b. is NOT selected
AND choice c. is selected
Set score to 1

Goed.

Anything else
No score defined.

Fout.

Juiste antwoord: '[glucoseregulatie] en [slaapapneusyndroom]'

m of bc

Security Briefing : Briefing
LC : y
Test name : Test 1 or 2
Difficulty : CTT Level
PorterGamGad : include

Een 21-jarige studente meldt zich op maandagochtend bij de huisarts nadat zij in het weekend veel alcohol heeft ingenomen. Zij heeft pijnklachten in haar bovenbuik.

Welke adviezen of maatregelen neem je?

- Je adviseert om warme melk te drinken.
- Je laat haar een gastroscopie ondergaan.
- Je schrijft PPIs voor.
- Je adviseert een echo abdomen te ondergaan.

IF choice c. is selected
Set score to 1

Goed.

n of bc

Security Briefing : Briefing
LC : y
Test name : Test 1 or 2
Difficulty : CTT Level
PorterGamGad : include

In welke deel van de maag zit de meeste ontsteking bij auto-immuun gastritis?

- pylorus
- antrum

- corpus
- gastro-oesofageale overgang

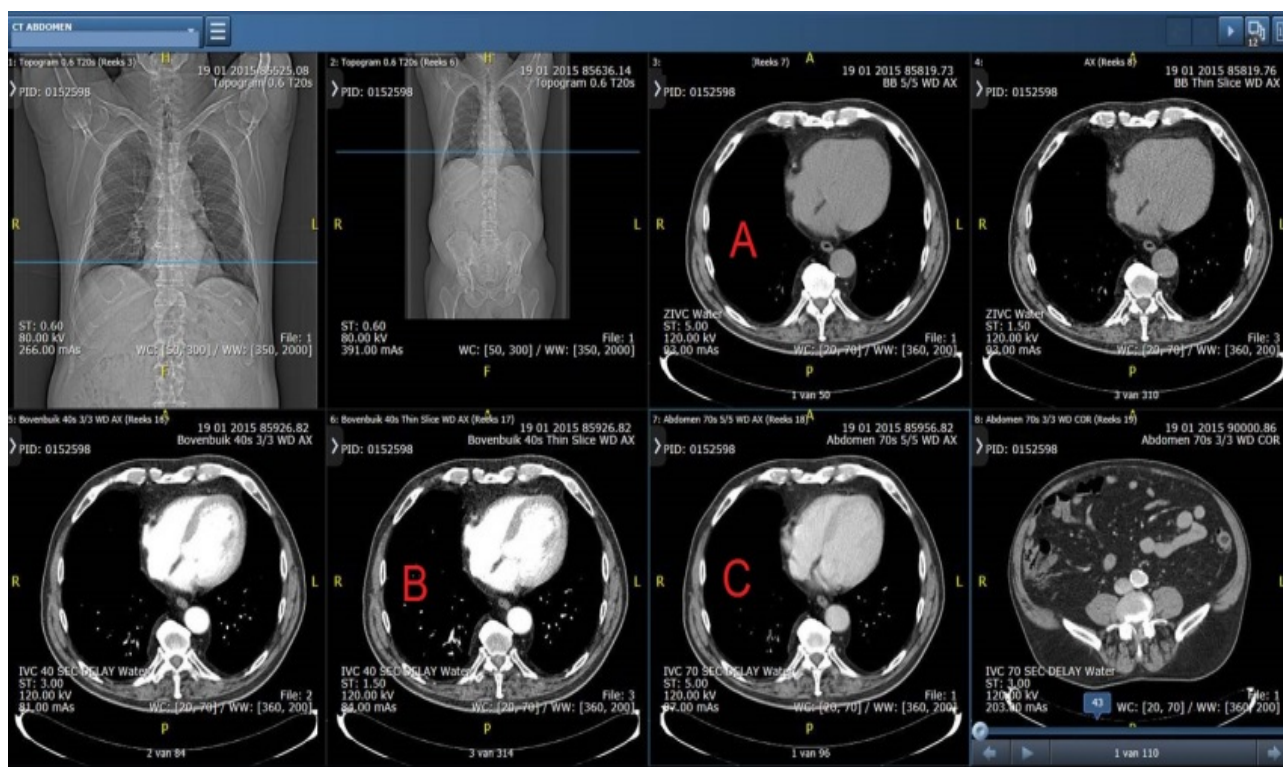
IF choice c. is selected
Set score to 1

Goed.

o of bc

Security Briefing : Briefing
LC : y
Test name : Test 1 or 2
Difficulty : CTT Level
PorterGamGad : include

Bekijk de afbeelding.



In welke contrastfase is de CT abdomen gemaakt?

- arterieel : (i) A (ii) B (iii) C
 blanco : (i) A (ii) B (iii) C
 veneus : (i) A (ii) B (iii) C

IF choice a. matches "B"
AND choice b. matches "A"
AND choice c. matches "C"
Set score to 1

Goed.

Anything else
No score defined.

Fout.

Juiste antwoord:

- arterieel : **[B]**
 blanco : **[A]**
 veneus : **[C]**

p of bc

Security Briefing : Briefing
LC : y
Test name : Test 1 or 2
Difficulty : CTT Level
PorterGamGad : include

Welke stelling is juist?

- Hepatitis C en E zijn goed te genezen.
- Hepatitis A en B worden vnl. via bloedcontacten overgedragen.
- Hepatitis C en E worden orofecaal overgedragen.
- Hepatitis A en B zijn goed te genezen.

IF choice a. is selected
Set score to 1

Goed.

q of bc

Security Briefing : Briefing
LC : y
Test name : Test 1 or 2
Difficulty : CTT Level
PorterGamGad : include

Een 27-jarige vrouw presenteert zich op de Spoedeisende Hulp in verband met pijn in de rechter bovenbuik. Zij heeft daarbij bewegingsdrang. Zij heeft een temperatuur van 36,9 graden Celsius, pols 80 per minuut RR 110/75.

Welke afwijkingen verwacht u bij het laboratorium onderzoek?

- a. CRP normaal verhoogd
- b. bilirubine normaal verhoogd
- c. gamma GT normaal verhoogd
- d. alkalische fosfatase normaal verhoogd
- e. ASAT normaal verhoogd
- f. ALAT normaal verhoogd

IF choice a.(i) is selected
AND choice b.(i) is selected
AND choice c.(ii) is selected
AND choice d.(ii) is selected
AND choice e.(i) is selected
AND choice f.(i) is selected
Add 1 to score. Continue evaluating.

Goed.

Anything else
No score defined.

Fout.

Juiste antwoord:

CRP - [normaal]
bilirubine - [normaal]
gamma GT - [verhoogd]
alkalische fosfatase - [verhoogd]
ASAT - [normaal]
ALAT - [normaal]

r of bc

Security Briefing : Briefing
LC : y
Test name : Test 1 or 2
Difficulty : CTT Level
PorterGamGad : include

Bij een alcoholische hepatitis past het volgende laboratoriumonderzoek het best:

- ASAT >> ALAT (2:1) en een verhoogd gGT (> 2x boven normaalwaarde)
- alkalische fosfatase >> gGT (2:1) en een verhoogd bilirubine (> 2x boven normaalwaarde)
- ALAT << ASAT (2:1) en een verhoogd gGT (> 2x boven normaalwaarde)
- bilirubine >> alkalische fosfatase (2:1) en een verhoogd ASAT (> 2x boven normaalwaarde)

IF choice a. is selected
Set score to 1

Goed.

s of bc

Security Briefing : Briefing
LC : y
Test name : Test 1 or 2
Difficulty : CTT Level
PorterGamGad : include

Wat is de beste beeldvormende techniek om galstenen aan te tonen bij eerste presentatie?

- MRCP
- ERCP
- CT abdomen
- echo abdomen

IF choice d. is selected
Set score to 1

Goed.

t of bc

Security Briefing : Briefing
LC : y
Test name : Test 1 or 2
Difficulty : CTT Level
PorterGamGad : include

Een hepatitis D infectie gaat altijd gepaard met:

- hepatitis A.
 hepatitis B.
 hepatitis C.
 hepatitis E.

IF choice b. is selected
Set score to 1

Goed.

u of bc

Security Briefing : Briefing
LC : y
Test name : Test 1 or 2
Difficulty : CTT Level
PorterGamGad : include

Welk onderzoek is voor de karakterisering van een leverlaesie het meest sensitief?

- CT
 echo
 MRI
 afhankelijk van het type laesie

IF choice c. is selected
Set score to 1

Goed.

v of bc

Security Briefing : Briefing
LC : y
Test name : Test 1 or 2
Difficulty : CTT Level
PorterGamGad : include

Op basis van anamnese en lichamelijk onderzoek verdenkt u een man van 42 jaar van pancreatitis.

Wat is uw eerstvolgende diagnostische stap?

- CT abdomen
 MRI abdomen
 lipase / amylase in bloed
 echo abdomen

IF choice c. is selected
Set score to 1

Goed.

w of bc

Security Briefing : Briefing
LC : y
Test name : Test 1 or 2
Difficulty : CTT Level
PorterGamGad : include

Een patiënt van 54 jaar presenteert zich met een pijnloze icterus.
Bij lichamelijk onderzoek vind je een cachectische man met een pral gespannen niet drukkpijnlijke galblaas.

Zet de differentiaal diagnosen in de juiste volgorde van meest waarschijnlijk naar minder.

Klatskin tumor, Bismuth 3B (i) 1 (ii) 2 (iii) 3
pancreaskopcarcinoom (i) 1 (ii) 2 (iii) 3
steen in ductus choledochus (i) 1 (ii) 2 (iii) 3

IF choice a. matches "3"
AND choice b. matches "1"
AND choice c. matches "2"
Set score to 1

Goed.

Anything else
No score defined.

Fout.

Juiste antwoord:

- Klatskin tumor, Bismuth 3B - 3 (*minst waarschijnlijk*)
- pancreaskopcarcinoom - 1 (*meest waarschijnlijk*)
- steen in ductus choledochus - 2

x of bc

Security Briefing : Briefing
LC : y
Test name : Test 1 or 2
Difficulty : CTT Level
PorterGamGad : include

Welke van de onderstaande afwijkingen is een voorloper van het Barrett adenocarcinoom?

- intestinale metaplasie
- atrofie
- squameuze metaplasie
- schimmelinfectie

IF choice a. is selected
Set score to 1

Goed.

y of bc

Security Briefing : Briefing
LC : y
Test name : Test 1 or 2
Difficulty : CTT Level
PorterGamGad : include

Tegen welke cellen worden auto-antilichamen gemaakt bij auto-immun gastritis?

- pariëtale cellen
- hoofdcellen
- gladde spiercellen
- foveolair epitheel

IF choice a. is selected
Set score to 1

Goed.

z of bc

Security Briefing : Briefing
LC : y
Test name : Test 1 or 2
Difficulty : CTT Level
PorterGamGad : include

Meestal bevatten galstenen cholesterol en zijn groengeel.
Zij ontstaan door een overdaad aan cholesterol, verminderde motoriek van de galwegen en versterkte kristallisatie.

Risicofactoren zijn:

- diabetes mellitus, overgewicht en alcohol gebruik
- vrouwelijk geslacht, snelle gewichtstoename en zwangerschap
- zwangerschap, snel gewichtsverlies en sondevoeding
- leeftijd (> 40 jaar), overgewicht en parenterale voeding

IF choice d. is selected
Set score to 1

Goed.

aa of bc

Security Briefing : Briefing
LC : y
Test name : Test 1 or 2
Difficulty : CTT Level
PorterGamGad : include

Een 56-jarige patiënte presenteert zich op de SEH met aanvalsgewijze pijnklachten in de bovenbuik en passagère icterus.
Laboratorium onderzoek toont verhoogd geconjugeerd bilirubine, alkalisch fosfatase en gamma-GT.
Je besluit tot aanvullend onderzoek om de diagnose choledocholithiasis.

Het onderzoek met de hoogste sensitiviteit en specificiteit is:

- CT-abdomen
- endoscopische echografie

- MRI-bovenbuik
 PET scan

IF choice b. is selected
Set score to 1

Goed.

ab of bc

Security Briefing : Briefing
LC : y
Test name : Test 1 or 2
Difficulty : CTT Level
PorterGamGad : include

Een 68-jarige patiënt van Kaukasische afkomst presenteert zich bij de MDL-arts met een ferriprive anemie en diarree (forse hoeveelheid, grijze brijige ontlasting).

Hij gebruikt enkel medicatie i.v.m. hypertensie; te weten een bètablokker en een kaliumsparend diureticum.

Wat is de meest waarschijnlijk oorzaak van de diarree?

- bacteriële overgroei
 verminderd resorberend oppervlak door vlokatrofie
 aanwezigheid lactasedeficientie
 veranderde darm-motiliteit door medicatie

IF choice b. is selected
Set score to 1

Goed.

ac of bc

Security Briefing : Briefing
LC : y
Test name : Test 1 or 2
Difficulty : CTT Level
PorterGamGad : include

Galzuren zouten geven een (i) secretoire (ii) osmotische diarree en komt voor bij patiënten met een (i) gastric bypass chirurgie (ii) ileocecaalresectie .

IF choice a. matches "secretoire"
AND choice b. matches "gastric bypass chirurgie"
Set score to 1

Goed.

Anything else
No score defined.

Fout.

Juiste antwoord:

Galzuren zouten geven een [secretoire] diarree en komt voor bij patiënten met een [gastric bypass chirurgie].

ad of bc

Security Briefing : Briefing
LC : y
Test name : Test 1 or 2
Difficulty : CTT Level
PorterGamGad : include

Welke wandlaag komt niet voor in de maag?

- mucosa
 adventitia
 submucosa
 muscularis propria

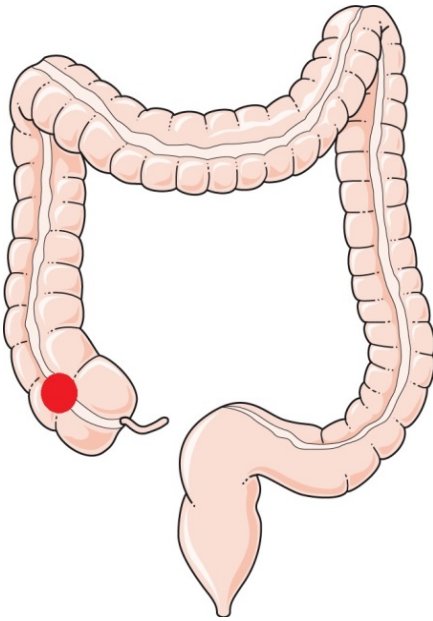
IF choice b. is selected
Set score to 1

Goed.

ae of bc

Security Briefing : Briefing
LC : y
Test name : Test 1 or 2
Difficulty : CTT Level
PorterGamGad : include

Een 64-jarige man heeft een colonoscopie ondergaan waarbij een adenocarcinoom bij bipten is geconstateerd op de op de afbeelding aangegeven plaats.



Geef voor de volgende beweringen aan of deze juist is of onjuist?

- a. De patiënt dient een ileocecaal resectie te ondergaan. juist onjuist
- b. De patiënt dient een hemicolectomie rechts te ondergaan. juist onjuist
- c. De patiënt dient een low anterior resectie te ondergaan. juist onjuist
- d. Rechtzijdige coloncarcinomen presenteren zich vaker met een anemie dan linkszijdige tumoren. juist onjuist

IF choice a.(ii) is selected
AND choice b.(i) is selected
AND choice c.(ii) is selected
AND choice d.(i) is selected
Add 1 to score. Continue evaluating.

Goed.

af of bc

Security Briefing : Briefing
LC : y
Test name : Test 1 or 2
Difficulty : CTT Level
PorterGamGad : include

Een 70-jarige man heeft een rectumcarcinoom, naast disseminatie onderzoek wilt u alvorens een behandelvoorstel te maken geïnformeerd zijn over de lokale uitbreiding van de tumor.

Welk diagnosticum is hiervoor het meest geschikt?

- rectaal toucher
- MRI bekken
- EUS, endoechografie
- CT abdomen

IF choice b. is selected
Set score to 1

Goed.

ag of bc

Security Briefing : Briefing
LC : y
Test name : Test 1 or 2
Difficulty : CTT Level
PorterGamGad : include

Stelling: "Vezels in het dieet kunnen door commensale bacteriën omgezet worden naar korte vetzuurketens."

Deze stelling is:

- juist
- onjuist

IF choice a. is selected
Set score to 1

Goed.

ah of bc

Security Briefing : Briefing

LC : y
 Test name : Test 1 or 2
 Difficulty : CTT Level
 PorterGamGad : include

Retinolzuur is betrokken bij het tot expressie komen van:

- receptoren op lymfocyten om naar de huid te kunnen migreren
 cytokines in T lymfocyten
 receptoren op lymfocyten om naar de darm te migreren
 cytokines in B lymfocyten

IF choice c. is selected
 Set score to 1

Goed.

ai of bc

Security Briefing : Briefing
 LC : y
 Test name : Test 1 or 2
 Difficulty : CTT Level
 PorterGamGad : include

Welke vitamine in de darmen is betrokken bij het optimaal functioneren van het immuunsysteem in de darmen?

- vitamine A
 vitamine B
 vitamine C
 vitamine D

IF choice a. is selected
 Set score to 1

Goed.

aj of bc

Security Briefing : Briefing
 LC : y
 Test name : Test 1 or 2
 Difficulty : CTT Level
 PorterGamGad : include

Zet in de juiste volgorde:

Wat heeft de hoogste incidentie onder de Nederlandse bevolking?

Van laag (1) naar hoog (4):

- coloncarcinoom (i) 1. (ii) 2. (iii) 3. (iv) 4.
 colorectale levermetastasen (i) 1. (ii) 2. (iii) 3. (iv) 4.
 intrahepatisch cholangiocarcinoom (i) 1. (ii) 2. (iii) 3. (iv) 4.
 maagcarcinoom (i) 1. (ii) 2. (iii) 3. (iv) 4.

IF choice a. matches "4."
 AND choice b. matches "3."
 AND choice c. matches "1."
 AND choice d. matches "2."
 Set score to 1

Goed.

Anything else
 No score defined.

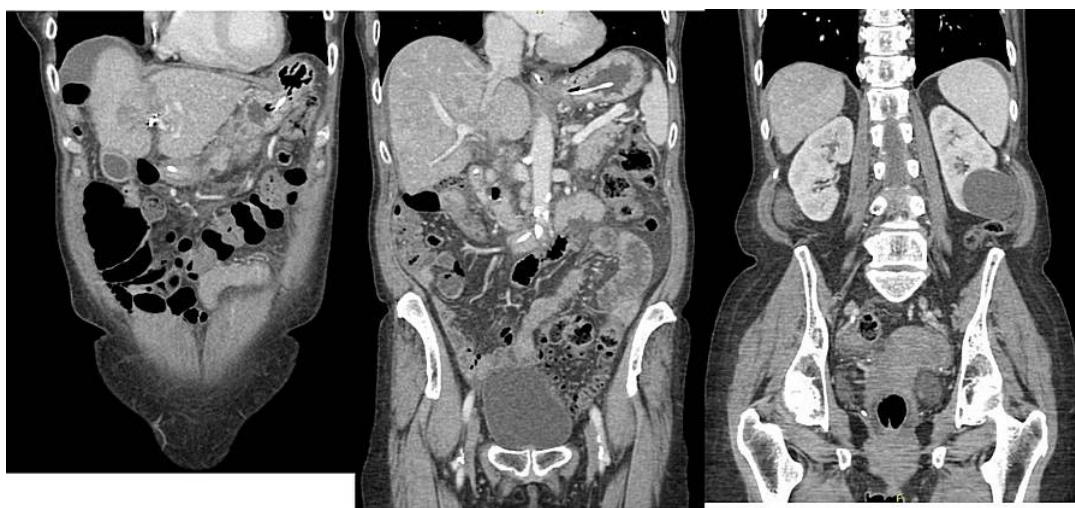Fout.

Juiste antwoord:

coloncarcinoom [4] (*hoogste incidentie*)
 colorectale levermetastasen [3]
 intrahepatisch cholangiocarcinoom [2] (*laagste incidentie*)
 maagcarcinoom [2]

ak of bc

Security Briefing : Briefing
 LC : y
 Test name : Test 1 or 2
 Difficulty : CTT Level
 PorterGamGad : include



Dit is een (i) CT abdomen (ii) echo abdomen (iii) MRI abdomen , het betreft een (i) axiale (ii) coronale (iii) sagittale doorsnede, bij een patiënte met een massavormend cholangiocarcinoom.

IF choice a. matches "CT abdomen"
AND choice b. matches "coronale"
Set score to 1

Goed.

Anything else
No score defined.

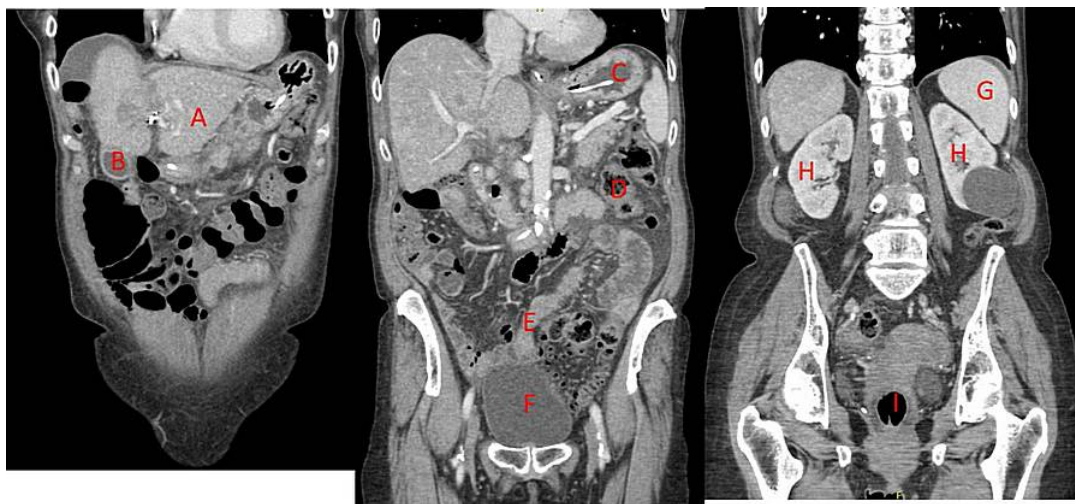Fout.

Juiste antwoord:

Dit is een [CT abdomen], het betreft een [coronale] doorsnede , bij een patiënte met een massavormend cholangiocarcinoom.

al of bc

Security Briefing : Briefing
LC : y
Test name : Test 1 or 2
Difficulty : CTT Level
PorterGamGad : include



Vul in welk orgaan wordt aangeduid met welke letter:

- blaas (i) A (ii) B (iii) C (iv) D (v) E (vi) F (vii) G (viii) H (ix) I
- colon (i) A (ii) B (iii) C (iv) D (v) E (vi) F (vii) G (viii) H (ix) I
- dunne darm (i) A (ii) B (iii) C (iv) D (v) E (vi) F (vii) G (viii) H (ix) I
- galblaas (i) A (ii) B (iii) C (iv) D (v) E (vi) F (vii) G (viii) H (ix) I
- lever (i) A (ii) B (iii) C (iv) D (v) E (vi) F (vii) G (viii) H (ix) I
- maag (i) A (ii) B (iii) C (iv) D (v) E (vi) F (vii) G (viii) H (ix) I
- milt (i) A (ii) B (iii) C (iv) D (v) E (vi) F (vii) G (viii) H (ix) I
- nier (i) A (ii) B (iii) C (iv) D (v) E (vi) F (vii) G (viii) H (ix) I
- rectum (i) A (ii) B (iii) C (iv) D (v) E (vi) F (vii) G (viii) H (ix) I

IF choice a. matches "F"
 AND choice b. matches "D"
 AND choice c. matches "E"
 AND choice d. matches "B"
 AND choice e. matches "A"
 AND choice f. matches "C"
 AND choice g. matches "G"
 AND choice h. matches "H"
 AND choice i. matches "I"
 Set score to 1

Goed.

Anything else
 No score defined.

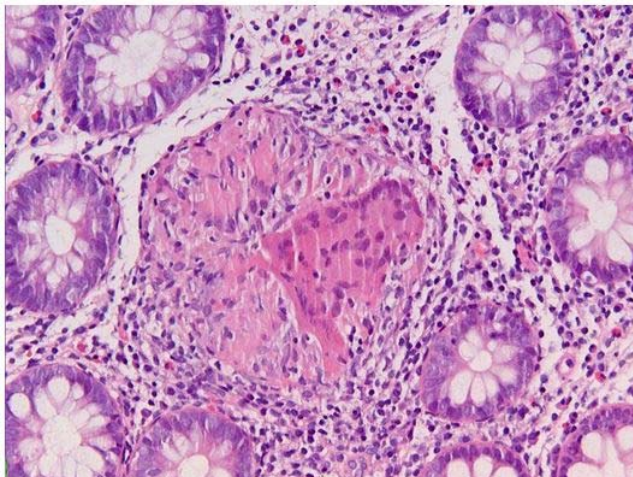
Fout.

Juiste antwoord:

- A = lever
- B = galblaas
- C = maag
- D = colon
- E = dunne darm
- F = blaas
- G = milt
- H = nier
- I = rectum

am of bc

Security Briefing : Briefing
 LC : y
 Test name : Test 1 or 2
 Difficulty : CTT Level
 PorterGamGad : include



Op de afbeelding zie je een (i) cryptabces (ii) granuloom . Dit zie je bij (i) IBD (ii) m. Crohn .

IF choice a. matches "granuloom"
 AND choice b. matches "m. Crohn"
 Set score to 1

Goed.

Anything else
 No score defined.

Fout.

Juiste antwoord:

Op de afbeelding zie je een [granuloom].
 Dit zie je bij [m. Crohn].

an of bc

Security Briefing : Briefing
LC : y
Test name : Test 1 or 2
Difficulty : CTT Level
PorterGamGad : include

Een 23-jarige man heeft een echografisch bewezen appendicitis acuta.

Wat is de juiste behandeling?

- Een operatie: een laparoscopische appendectomie.
- Een afwachtend beleid, patiënt wordt naar huis ontslagen.
- Een conservatief beleid, een opname en behandeling met antibiotica.

IF choice a. is selected
Set score to 1

Goed.

ao of bc

Security Briefing : Briefing
LC : y
Test name : Test 1 or 2
Difficulty : CTT Level
PorterGamGad : include

Een 45-jarige patiënte presenteert zich op de eerste hulp met diverticulitis.
Er wordt op CT abdomen een Hinchey 1a geïdentificeerd.

Wat is uw behandelvoorstel?

- U neemt de patiënt op in het ziekenhuis en start met antibiotica.
- U stuurt de patiënt naar huis met een conservatief beleid.
- U vraagt de chirurg om acuut een sigmoïd resectie te verrichten.
- U vraagt de maag darm leverarts om een coloscopie te verrichten.

IF choice b. is selected
Set score to 1

Goed.

ap of bc

Security Briefing : Briefing
LC : y
Test name : Test 1 or 2
Difficulty : CTT Level
PorterGamGad : include

Een 68-jarige patiënt ondergaat een coloscopie in het kader van een positieve iFOBT, hierbij wordt een poliepectomie verricht. Deze toont invasie tot in de muscularis propria.

Wat is het juiste T stadium?

- T1
- T2
- T3
- T4

IF choice b. is selected
Set score to 1

Goed.

aq of bc

Security Briefing : Briefing
LC : y
Test name : Test 1 or 2
Difficulty : CTT Level
PorterGamGad : include

Inflammatoire darmziekten is een verzamelnaam voor de ziekte van Crohn en colitis ulcerosa.
Welke van onderstaande beweringen is juist?

- Het rectum is de primair lokaliserende plaats van de Ziekte van Crohn
- Colitis ulcerosa kan zich manifesteren door het gehele maag-darmkanaal
- Ziekte van Crohn kan beperkt zijn tot alleen het colon

IF choice c. is selected
Set score to 1

Goed.

ar of bc

Security Briefing : Briefing
LC : y
Test name : Test 1 or 2
Difficulty : CTT Level

PorterGamGad : include

In de diagnostische work-up bij verdenking op ziekte van Crohn wordt ook laboratorium onderzoek verricht. Welke afwijking past het best bij een actieve ileitis terminalis?

- laag CRP
- verhoogd calcium
- verlaagd foliumzuur
- laag vitamine B12

IF choice d. is selected
Set score to 1

Goed.

as of bc

Security Briefing : Briefing
LC : y
Test name : Test 1 or 2
Difficulty : CTT Level
PorterGamGad : include

Welke extra-intestinale manifestaties passen bij inflammatoire darmziekten?

- artritis, osteoporose en uveïtis
- pyoderma gangrenosum, hypercoagulabiliteit en gangreen van Fournier
- episcleritis, primair scleroserende cholangitis en jicht

IF choice a. is selected
Set score to 1

Goed.

at of bc

Security Briefing : Briefing
LC : y
Test name : Test 1 or 2
Difficulty : CTT Level
PorterGamGad : include

Verspreiding van rondworminfecties naar nieuwe gastheren vindt meestal plaats door overdracht van eieren.

Bij welke rondworm zijn de larven voor de mens infectieus? (i) *Ascaris lumbricoides* (mensenspoelworm) (ii) *Strongyloides stercoralis* (draadworm) (iii) *Trichuris trichiura* (zweepworm)

Je loopt deze op (i) door bloed-bloedcontact (ii) feco-oraal (iii) via de huid .

IF choice a. matches "Strongyloides stercoralis (draadworm)"
AND choice b. matches "via de huid"
Set score to 1

Goed.

Anything else
No score defined.

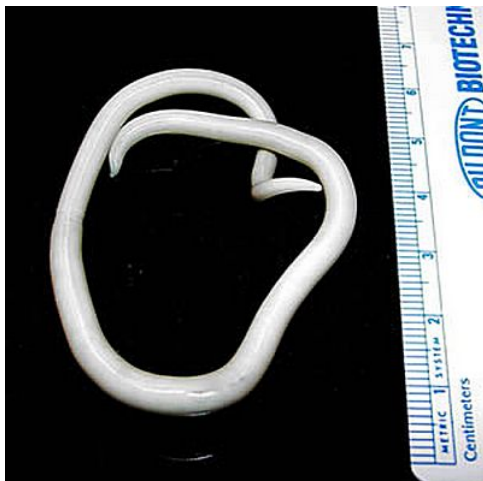Fout.

Juiste antwoord:

Bij welke rondworm zijn de larven voor de mens infectieus? [***Strongyloides stercoralis* (draadworm)**]
Je loopt deze op [**via de huid**].

au of bc

Security Briefing : Briefing
LC : y
Test name : Test 1 or 2
Difficulty : CTT Level
PorterGamGad : include



Dit is de (i) lint- (ii) rond- (iii) zuig- worm (i) *Ascaris lumbricoides* (ii) *Enterobius vermicularis* (iii) *Schistosoma* hematobium (iv) *Taenia saginata* die behandeld wordt met (i) mebendazol (ii) metronidazol (iii) niclosamide (iv) praziquantel .

IF choice a. matches "rond-"
AND choice b. matches "*Ascaris lumbricoides*"
AND choice c. matches "mebendazol"
Set score to 1

Goed.

Anything else
No score defined.

Fout.

Juiste antwoord:

Dit is de [rond-] worm [*Ascaris lumbricoides*] die behandeld wordt met [mebendazol].

av of bc

Security Briefing : Briefing
LC : y
Test name : Test 1 or 2
Difficulty : CTT Level
PorterGamGad : include

Welke diagnostische test past bij welke aandoening?

(Links: *parasitaire gastro-intestinale infectie*. Rechts: *diagnostische test*)

ascariasis (i) antilichaambepaling in serum (ii) ei of worm in faeces (iii) larven in feces (iv) plakbandpreparaat
enterobiasis (i) antilichaambepaling in serum (ii) ei of worm in faeces (iii) larven in feces (iv) plakbandpreparaat
leveramoebiasis (i) antilichaambepaling in serum (ii) ei of worm in faeces (iii) larven in feces (iv) plakbandpreparaat
strongyloidiasis (i) antilichaambepaling in serum (ii) ei of worm in faeces (iii) larven in feces (iv) plakbandpreparaat

IF choice a. matches "ei of worm in faeces"
AND choice b. matches "plakbandpreparaat"
AND choice c. matches "antilichaambepaling in serum"
AND choice d. matches "larven in feces"
Set score to 1

Goed.

Anything else
No score defined.

Fout.

Juiste antwoord:

- ascariasis - ei of worm in faeces
- enterobiasis - plakbandpreparaat
- leveramoebiasis - antilichaambepaling in serum
- strongyloidiasis - larven in feces

aw of bc

Security Briefing : Briefing
LC : y
Test name : Test 1 or 2
Difficulty : CTT Level
PorterGamGad : include

Een verpleegkundige moet volgens protocol een patiënt instructie geven om bij zichzelf bloedsuiker te leren prikken. Dit is ze vergeten omdat ze gestoord werd door een collega. Daardoor is de bloedsuiker niet gecheckt en dit wordt door niemand opgemerkt. Een uur later belandt de patiënt in een forse hypoglycaemie.

Welk type oorzaak is het vergeten van het geven van de instructie?

- menselijk
- organisatorisch
- patiënt gerelateerd
- technisch

IF choice a. is selected
Set score to 1

Goed.

ax of bc

Security Briefing : Briefing
LC : y
Test name : Test 1 or 2
Difficulty : CTT Level
PorterGamGad : include

Welk van onderstaande antwoordmogelijkheden is een voorbeeld van een latente faalfactor?

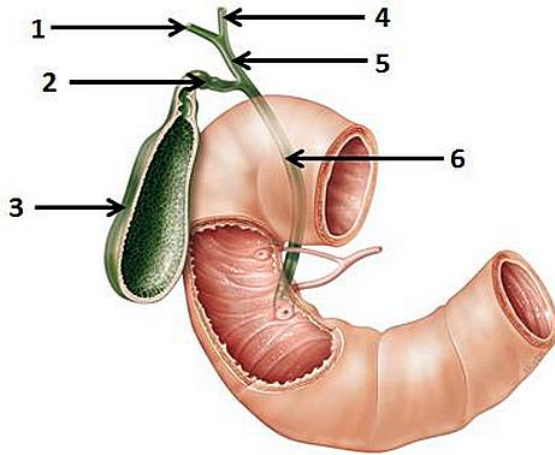
- Wanneer de juiste infuuspomp niet beschikbaar is in het ziekenhuis.
- Wanneer telefonisch de verkeerde labwaarden worden doorgegeven.
- Wanneer de bedekken niet omhoog zijn gezet bij een patiënt met een delier, terwijl dit volgens protocol wel had gemoeten.
- Wanneer er een te hoge dosis morfine wordt toegediend.

IF choice a. is selected
Set score to 1

Goed.

ay of bc

Security Briefing : Briefing
LC : y
Test name : Test 1 or 2
Difficulty : CTT Level
PorterGamGad : include



Schelte - Atlas der Anatomie des Menschen, 23. A. 2010, © Elsevier GmbH, München

Met welk nummer worden de onderdelen van de galwegen aangeduid?

- ductus choledochus (i)_1 (ii)_2 (iii)_3 (iv)_4 (v)_5 (vi)_6
 ductus cysticus (i)_1 (ii)_2 (iii)_3 (iv)_4 (v)_5 (vi)_6
 ductus hepatica communis (i)_1 (ii)_2 (iii)_3 (iv)_4 (v)_5 (vi)_6

IF choice a. matches "_6"
AND choice b. matches "_2"
AND choice c. matches "_5"
Set score to 1

Goed.

Anything else
No score defined.

Fout.

Juiste antwoord:

- ductus choledochus [_6]
- ductus cysticus [_2]
- ductus hepatica communis [_5]

az of bc

Security Briefing : Briefing
LC : y
Test name : Test 1 or 2
Difficulty : CTT Level
PorterGamGad : include

Welke arteriën hebben een nauwe topografische relatie met het caput pancreatis (pancreaskop)?
Kies twee juiste antwoorden.

- a. cystica
 a. hepatica dextra
 a. hepatica sinistra
 a. mesenterica inferior
 a. mesenterica superior
 a. pancreaticoduodenalis

IF choice a. is NOT selected
AND choice b. is NOT selected
AND choice c. is NOT selected
AND choice d. is NOT selected
AND choice e. is selected
AND choice f. is selected
Set score to 1

Goed.

Anything else
No score defined.

Fout.

Juiste antwoord:

- a. mesenterica superior
- a. pancreaticoduodenalis

ba of bc

Security Briefing : Briefing

LC : y

Test name : Test 1 or 2

Difficulty : CTT Level

PorterGamGad : include

In welk deel van de maag bevinden zich de maagzuur producerende cellen hoofdzakelijk?

- antrum
- corpus
- pylorus
- cardia

IF choice b. is selected

Set score to 1

Goed.

bb of bc

Security Briefing : Briefing

LC : y

Test name : Test 1 or 2

Difficulty : CTT Level

PorterGamGad : include

Een 75-jarige man heeft sinds 1 week pijn in de linker onderbuik, welke sinds 1 dag acuut is verergerd. Bij aankomst op de SEH wordt een temperatuur van 38,5 graden Celsius gemeten. Tevens drukpijn linker onderbuik met geringe loslaatpijn.

Welke waarschijnlijkheidsdiagnose hoort bij deze patiënt?

- ileus
- sigmoidcarcinoom
- diverticulitis
- cystitis

IF choice c. is selected

Set score to 1

Goed.

bc of bc

Security Briefing : Briefing

LC : y

Test name : Test 1 or 2

Difficulty : CTT Level

PorterGamGad : include

De gesprekstechniek 'metacommunicatie' heeft tijdens een consult de functie:

- een breedspakige patiënt te onderbreken
- het gespreksader van het consult te bespreken
- de noodzaak van het te volgen beleid te bespreken
- hoe de communicatie tijdens het consult verloopt te bespreken

IF choice d. is selected

Set score to 1

Goed.

Feedback

0% to 100%

Je hebt %SESSION.SCORE% van de %SESSION.MAX% vragen juist beantwoord.

