

VUmc_CAT_NO_B15_2018-05-01_inzage

Tuesday, April 17, 2018 10:15

Block 1, bh question(s), maximum score 60
CAT NO B15 [01-05-2018 INZAGE]**a of bh**Security Briefing : Briefing
LC : y
Test name : Test 1 or 2
Difficulty : CTT Level
PorterGamGad : include

Een 36-jarige man is geheel verlost van uitstralende pijn in het rechterbeen na een hernia-operatie. De diagnose preoperatief was gesteld op een radiculair syndroom S1 rechts ten gevolge van een HNP op het niveau L5-S1. Bij neurologisch onderzoek vóór de operatie werden normaal symmetrische achillespeesreflexen gevonden.

Hoe moet de bevinding van normaal symmetrische achillespeesrelexen achteraf worden ingedeeld?

- vals negatief
- vals positief
- terecht negatief
- terecht positief

IF choice a. is selected
Set score to 1

Goed.

b of bhSecurity Briefing : Briefing
LC : y
Test name : Test 1 or 2
Difficulty : CTT Level
PorterGamGad : include

Een 25-jarige vrouw wordt in een toestand met postictale verwardheid gepresenteerd op de spoedeisende hulp, nadat zij een aantal gegeneraliseerde epileptische aanvallen doormaakte. Haar partner weet dat zij medicatie tegen epilepsie gebruikt, maar is de naam vergeten. Verder is zij gezond en zij gebruikt geen andere medicatie. Bij bloedonderzoek blijkt er een hyponatriëmie te zijn.

Welk anti-epilepticum gebruikt zij het meest waarschijnlijk?

- natriumvalproaat
- lamotrigine
- levetiracetam
- carbamazepine

IF choice d. is selected
Set score to 1

Goed.

c of bhSecurity Briefing : Briefing
LC : y
Test name : Test 1 or 2
Difficulty : CTT Level
PorterGamGad : include

Een 55 jarige man is thuis gestruikeld over een drempel, na terugkeer van een zakelijk diner, en daarbij met zijn hoofd tegen een muur gevallen. Hij had die avond niet meer dan twee glazen wijn gedronken. Bij de val is hij is niet buiten kennis geweest. Bij algemeen lichamenlijk en neurologisch onderzoek op de SEH worden behalve een bult links frontaal geen afwijkingen gevonden.

Welke aanvullende diagnostiek en controles zijn nu geïndiceerd?

- geen CT-hersenen; opname ter observatie
- geen CT-hersenen; mag naar huis zonder wekadvis
- geen CT-hersenen; mag naar huis met wekadvis
- CT-hersenen; mag naar huis met wekadvis indien CT-hersenen normaal
- CT-hersenen; mag naar huis zonder wekadvis indien CT-hersenen normaal

IF choice e. is selected
Set score to 1

Goed.

d of bhSecurity Briefing : Briefing
LC : y
Test name : Test 1 or 2
Difficulty : CTT Level
PorterGamGad : include

Een jonge man is de laatste week tweemaal buiten kennis geraakt. De eerste maal was dit toen hij zich bij het ophangen van een schilderij op de vinger sloeg met een hamer. Hierbij was het bloedverlies gering. De tweede maal was dit kort nadat hij het 'jawoord' had gegeven tijdens zijn huwelijk. Bij de tweede wegkaking was er een arts aanwezig, die merkte dat zijn pols zwak en traag was. Beide keren was er een vlot en volledig herstel. Wat is de meest waarschijnlijke diagnose?

- drop attack

- vasovagale syncope
- verlengd QT-syndroom
- orthostatische hypotensie

IF choice b. is selected
Set score to 1

Goed.

e of bh

Security Briefing : Briefing
LC : y
Test name : Test 1 or 2
Difficulty : CTT Level
PorterGamGad : include

Een 79-jarige man heeft sinds twee dagen een infarct van de dorsolaterale medulla oblongata (Wallenbergssyndroom) rechts, waardoor hij nog ernstig beperkt is. Hij heeft een stenose van 85% van de arteria carotis interna rechts en 60% links. Behandeling met een plaatjesaggregatiemmer is al ingesteld.

Wat is nu de beste behandeling van de stenoses?

- conservatief, d.w.z. geen carotisendarterectomie
- carotisendarterectomie links
- carotisendarterectomie rechts
- carotisendarterectomie beiderzijds

IF choice a. is selected
Set score to 1

Goed.

f of bh

Security Briefing : Briefing
LC : y
Test name : Test 1 or 2
Difficulty : CTT Level
PorterGamGad : include

Een 75-jarige man met therapieresistente hypertensie krijgt een plotselinge hemiplegie rechts. Ongeveer een uur later begint hij te braken en verliest hij het bewustzijn. Bij aankomst op de spoedeisende hulp is hij comateus.

Wat is, in afwachting van de CT-hersenen, de meest waarschijnlijke diagnose?

- hersenbloeding basale kernen links
- lobaire hersenbloeding links pariëtaal
- herseninfarct a. cerebri media stroomgebied links
- lacunair herseninfarct linker capsula interna

IF choice a. is selected
Set score to 1

Goed.

g of bh

Security Briefing : Briefing
LC : y
Test name : Test 1 or 2
Difficulty : CTT Level
PorterGamGad : include

Een 40-jarige vrouw wordt ziek tijdens een zomervakantie op een camping aan het strand. Zij heeft hoofdpijn en voelt zich koortsig. Haar temperatuur is 38,4 °C. Bij neurologisch onderzoek op een spoedeisende hulp is zij meningeaal geprikkeld, maar zij is kraakhelder en heeft geen uitval. Een CT-hersenen laat geen afwijkingen zien. In de liquor worden 60 leukocyten/mm³ (normaal <4) gevonden, glucose 2,9 mmol/l (normaal 60-80% bloedglucose), en eiwit 0,5 gram/l (normaal <0,6 gram/l). Bloedglucose 3,9 mmol/l (normaal <7,8 mmol/l).

Welke behandeling is nu het beste?

- oraal amoxicilline
- i.v. aciclovir
- paracetamol of NSAID
- i.v. steroïden en antibiotica

IF choice c. is selected
Set score to 1

Goed.

h of bh

Security Briefing : Briefing
LC : y
Test name : Test 1 or 2
Difficulty : CTT Level
PorterGamGad : include

Een 54-jarige vrouw heeft sinds enkele weken last van aanvallen van draaiduizeligheid met een maximale duur van een halve minuut. De aanvallen treden bijvoorbeeld op bij het naar voren bukken als zij haar schoenveters wil vastmaken. Tussen de aanvallen in voelt zij zich niet draaiduizelig, al is ze iets onzekerder bij het lopen en fietsen, dat ze echter wel gewoon blijft doen.

Welke diagnose past het best bij deze anamnese?

- ziekte van Ménière

- benigne paroxysmale positieveranderingsduizeligheid (BPPD)
- neuritis vestibularis
- syndroom van Wallenberg

IF choice b. is selected
Set score to 1

Goed.

i of bh

Security Briefing : Briefing
LC : y
Test name : Test 1 or 2
Difficulty : CTT Level
PorterGamGad : include

Een 24-jarige vrouw wordt door haar huisarts op de spoedeisende hulp gepresenteerd wegens verdenking bacteriële meningitis. De klinische presentatie op de spoedeisende hulp blijkt hiervoor inderdaad zeer verdacht. De situatie verslechtert snel met een dalend bewustzijn en een afasie. Een bloedkweek is bij het inbrengen van het infuus al afgenomen.

Wat moet nu als eerste gebeuren?

- lumbaalpunctie
- toedienen i.v. steroïden
- toedienen i.v. antibiotica
- CT-hersenen

IF choice b. is selected
Set score to 1

Goed.

j of bh

Security Briefing : Briefing
LC : y
Test name : Test 1 or 2
Difficulty : CTT Level
PorterGamGad : include

Een man arriveert op de spoedeisende hulp na een ongeval met schedel-hersenletsel. Hij opent de ogen na aanspreken. Opgedragen voert hij niet uit, maar hij lokaliseert op een pijnprikkel. Daarbij roept hij 'laat me met rust', maar een conversatie is niet mogelijk en hij geeft geen antwoord op vragen.

Wat is de uitkomst van de Glasgow Coma Score?:

- 10
- 11
- 12
- 13

IF choice c. is selected
Set score to 1

Goed.

k of bh

Security Briefing : Briefing
LC : y
Test name : Test 1 or 2
Difficulty : CTT Level
PorterGamGad : include

Een hovenier bezoekt zijn huisarts vanwege pijn rond de rechter schouder, die is ontstaan nadat hij bij lage buitentemperatuur een boom heeft gesnoeid. Bij onderzoek blijkt er een afstaand schouderblad rechts te zijn.

In welke perifere zenuw moet het probleem gelokaliseerd worden?

- n. thoracicus longus
- n. axillaris
- n. suprascapularis
- n. musculocutaneus

IF choice a. is selected
Set score to 1

Goed.

l of bh

Security Briefing : Briefing
LC : y
Test name : Test 1 or 2
Difficulty : CTT Level
PorterGamGad : include

Deficiëntie van verschillende vitamines kan een polyneuropathie veroorzaken. Er is één vitamine waarvan een deficiëntie behalve een polyneuropathie ook stoornissen in de achterstrengen en piramidebanen van het ruggenmerg kan veroorzaken.

Welk vitamine is dit?

- vitamine B1
- vitamine B6
- vitamine B11

- vitamine B12

IF choice d. is selected
Set score to 1

Goed

m of bh

Security Briefing : Briefing
LC : y
Test name : Test 1 or 2
Difficulty : CTT Level
PorterGamGad : include

Een 64-jaar oude man heeft last van in de loop van maanden toenemende gevoelsstoornissen en zwakte. Het begon in de voeten en onderbenen en sinds kort zijn ook de handen en vingers betrokken. Bij onderzoek vindt u verschillende afwijkingen, waaronder afwezige spierrekingsreflexen. Bij welke aandoening passen de afwezige spierrekingsreflexen het beste?

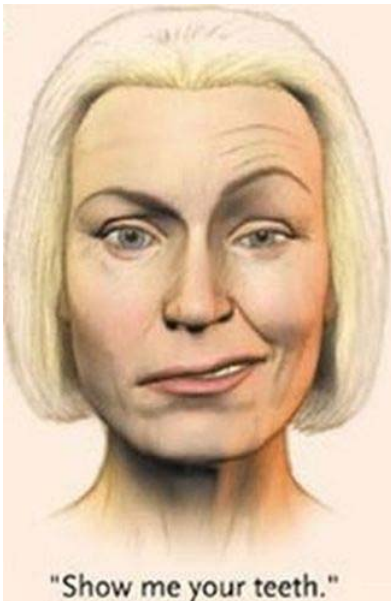
- neuromusculaire transmissiestoornis
 myopathie
 polyneuropathie
 voorhoornaandoening

IF choice c. is selected
Set score to 1

Goed.

n of bh

Security Briefing : Briefing
LC : y
Test name : Test 1 or 2
Difficulty : CTT Level
PorterGamGad : include



[Bron: N Engl J Med 2004; 351:1323-1331]

Wat is de meest waarschijnlijke oorzaak van de asymmetrische aangezichtsmotoriek van de persoon die wordt getoond in de afbeelding?

- centraal neurologische aandoening linker hemisfeer
 functiestoornis rechter n. facialis
 functiestoornis linker n. facialis
 centraal neurologische aandoening rechter hemisfeer

IF choice b. is selected
Set score to 1

Goed.

o of bh

Security Briefing : Briefing
LC : y
Test name : Test 1 or 2
Difficulty : CTT Level
PorterGamGad : include

Ter hoogte van welke wervel is de conus gelegen?

- Th10
 Th11

- Th12
 L1

IF choice d. is selected
 Set score to 1

Goed.

p of bh

Security Briefing : Briefing
 LC : y
 Test name : Test 1 or 2
 Difficulty : CTT Level
 PorterGamGad : include

Op de polikliniek neurologie ziet u een patiënte die door de huisarts is verwezen vanwege spierzwakte. Als u haar in de wachtkamer een hand geeft, blijkt dat zij uw hand maar met moeite kan loslaten.
 Bij welke aandoening past deze observatie het beste?

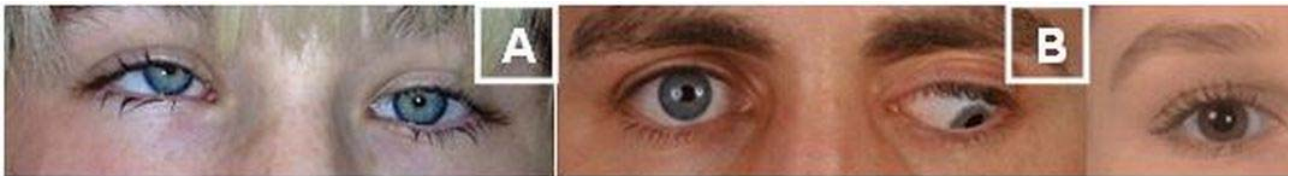- myotone dystrofie
 inclusion body myositis
 myasthenia gravis
 dermatomyositis

IF choice a. is selected
 Set score to 1

Goed.

q of bh

Security Briefing : Briefing
 LC : y
 Test name : Test 1 or 2
 Difficulty : CTT Level
 PorterGamGad : include



[Bron: reviewdiseasehandbook.com/healthappointments.com/chapter-7-head-part-2-essays/6/]

Geef voor elke afbeelding aan welke hersenzenuw geheel of gedeeltelijk is uitgevallen.

- A (i) n. abducens (ii) n. oculomotorius (iii) n. trochlearis
 B (i) n. abducens (ii) n. oculomotorius (iii) n. trochlearis
 C (i) n. abducens (ii) n. oculomotorius (iii) n. trochlearis

IF choice a. matches "n. trochlearis"
 AND choice b. matches "n. oculomotorius"
 AND choice c. matches "n. abducens"
 Set score to 1

Goed.

Anything else
 No score defined.

Fout.

Juiste antwoord:

- A - n. trochlearis
- B - n. oculomotorius
- C - n. abducens

r of bh

Security Briefing : Briefing
 LC : y
 Test name : Test 1 or 2
 Difficulty : CTT Level
 PorterGamGad : include

Dhr. Jansma, 67 jaar oud, wordt sinds drie jaar behandeld voor de ziekte van Parkinson met levodopa. Sinds twee weken bemerkt hij onwillekeurige overtollige wringende bewegingen van de ledematen, enige tijd na inname van zijn medicatie.
 Welke strategie heeft de beste kans deze overtollige bewegingen te verminderen?

- verlagen dosering levodopa
 verhogen dosering levodopa

IF choice a. is selected
 Set score to 1

Goed.

s of bh

Security Briefing : Briefing
LC : y
Test name : Test 1 or 2
Difficulty : CTT Level
PorterGamGad : include

Antistoffen tegen welk antigeen worden in de meerderheid van de patiënten met neuromyelitis optica (NMO) aangetroffen in het bloed?

- acetylcholinereceptor
- gliadine
- ganglioside
- aquaporine-4

IF choice d. is selected
Set score to 1

Goed.

t of bh

Security Briefing : Briefing
LC : y
Test name : Test 1 or 2
Difficulty : CTT Level
PorterGamGad : include

Een patiënte met relapsing remitting MS houdt frequente exacerbaties ondanks behandeling met glatirameeracetaat (Copaxone®). Patiënte is geen draagster van het JC-virus. Een MRI-hersenen laat een sterke toename van het aantal lesies zien. Wat is nu de beste keuze voor een meer effectieve onderhoudsbehandeling?

- steroïden
- natalizumab
- amantadine
- interferon-β

IF choice b. is selected
Set score to 1

Goed.

u of bh

Security Briefing : Briefing
LC : y
Test name : Test 1 or 2
Difficulty : CTT Level
PorterGamGad : include

Welke van hier genoemde hersentumoren heeft de slechtste prognose ten aanzien van overleving?

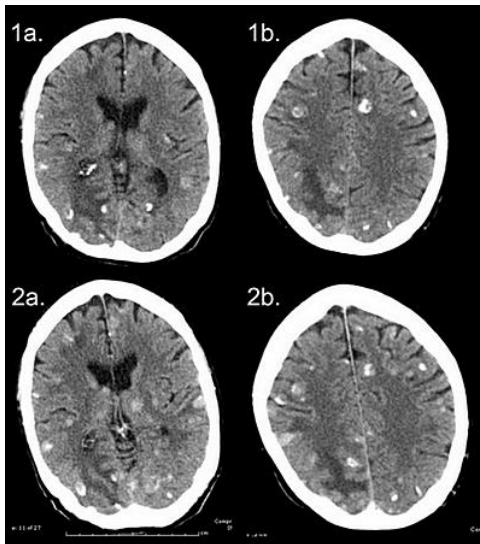
- meningeoom
- hooggradig glioom
- acusticusneurinoom
- laaggradig glioom

IF choice b. is selected
Set score to 1

Goed.

v of bh

Security Briefing : Briefing
LC : y
Test name : Test 1 or 2
Difficulty : CTT Level
PorterGamGad : include



[Bron: posterng.netkey.at]

Een 72-jarige vrouw bezoekt de spoedeisende hulp vanwege een eerste epileptisch insult. Zij wordt behandeld voor gemetastaseerd mamma carcinoom, maar heeft geen beperkingen in het dagelijkse functioneren thuis. Op een MRI-hersenen worden afwijkingen gevonden, sterk verdacht voor hersenmetastasen (Figuur).

Wat is de beste behandeloptie?

- whole brain radiotherapy
- neurochirurgie
- intrathecale chemotherapie
- stereotactische radiochirurgie

IF choice a. is selected
Set score to 1

Goed.

w of bh

Security Briefing : Briefing
LC : y
Test name : Test 1 or 2
Difficulty : CTT Level
PorterGamGad : include

Als een spinocerebellaire degeneratieve aandoening zich doorgaans manifesteert bij personen met een leeftijd tussen 20-60 jaar: wat is dan de meest waarschijnlijke manier van overerving?

- autosomaal dominant
- autosomaal recessief

IF choice a. is selected
Set score to 1

Goed.

x of bh

Security Briefing : Briefing
LC : y
Test name : Test 1 or 2
Difficulty : CTT Level
PorterGamGad : include

Bij patiënten met de ziekte van Alzheimer worden in de hersenen 'neurofibrillary tangles' aangetroffen. Uit welk eiwit zijn deze opgebouwd?

- amyloid
- tau
- α -synucleïne
- γ -secretase

IF choice b. is selected
Set score to 1

Goed.

y of bh

Security Briefing : Briefing
LC : y
Test name : Test 1 or 2
Difficulty : CTT Level
PorterGamGad : include

Welke erfelijke voorhoornaandoening is al in de eerste levensmaanden manifest, en maakt dat aangedane kinderen zelden ouder worden dan twee jaar?

- amyotrofe laterale sclerose
- spinale spieratrofie type 1 (ziekte van Werdnig-Hoffmann)
- spinocerebellaire ataxie van Friedreich

IF choice b. is selected
Set score to 1

Goed.

z of bh

Security Briefing : Briefing
LC : y
Test name : Test 1 or 2
Difficulty : CTT Level
PorterGamGad : include

Een man van 57 jaar oud heeft sinds enkele maanden een steeds minder gearticuleerde spraak. Hij begint zich ook steeds meer te verslikken in dunne dranken en heeft moeite taal vlees weg te krijgen. Zijn gewicht is inmiddels met 7 kg afgenomen. Bij onderzoek heeft hij een atrofische tong met daarin onwillekeurige wriemelende spierbeweginkjes. Dit wordt ook gezien in spieren van de rechter schouder, linker hand en beide billen. Verder zijn de reflexen levendig, met een sterk positieve masseterreflex, en een pathologische voetzoolreflex links. De sensibiliteit is intact.

Wat is de meest waarschijnlijke diagnose?

- amyotrofe laterale sclerose
- multipele sclerose
- mononeuritis multiplex
- inclusion body myositis

IF choice a. is selected
Set score to 1

Goed.

aa of bh

Security Briefing : Briefing
LC : y
Test name : Test 1 or 2
Difficulty : CTT Level
PorterGamGad : include

Een patiënte meldt zich bij de huisarts vanwege een tijdelijk probleem met het zien de dag ervoor, dat snel herstelde. Zij zag groen fluorescerende streepjes, die zich in ongeveer tien minuten van het midden van haar gezichtsveld uitbreidden naar links en vervolgens in ongeveer tien minuten naar links uit beeld liepen en verdwenen. Nadien had zij geen hoofdpijn en zag zij weer normaal.

Wat is de meest waarschijnlijke diagnose?

- epilepsie
- hypofyse-adenoom
- TIA
- migraine-aura

IF choice d. is selected
Set score to 1

Goed.

ab of bh

Security Briefing : Briefing
LC : y
Test name : Test 1 or 2
Difficulty : CTT Level
PorterGamGad : include

Een 39-jarige man heeft sinds zes maanden dagelijks hoofdpijn. Deze is meestal niet goed te lokaliseren, soms bevindt deze zich links achter het oog. Voorheen had hij eens per maand migraine, maar dit nam toe tot tweemaal per week tijdens een reorganisatie op zijn werk die samenviel met een (v) echtscheiding thuis. Sindsdien gebruikt hij dagelijks zes tabletten paracetamol (500 mg) en twee tabletten ibuprofen (400 mg), anders kan hij niet werken.

Wat is het beste behandeladvies?

- stoppen
- vervangen door triptanen
- vervangen door metoprolol
- dosering halveren

IF choice a. is selected
Set score to 1

Goed.

ac of bh

Security Briefing : Briefing
LC : y
Test name : Test 1 or 2
Difficulty : CTT Level
PorterGamGad : include

Een 30-jarige vrouw heeft uitstralende pijn in de linkerarm, vanuit de nek tot in de middelvinger. Zij had dit zelf nog niet bemerkt, maar bij onderzoek blijkt zij een geringe parese van de m. triceps aan dezelfde zijde te hebben en is de tricepspeesreflex verlaagd ten opzichte van rechts. Haar arts stelt de diagnose cervicaal radiculair syndroom.

Welke wortel is waarschijnlijk aangedaan?

- C4
- C5
- C6
- C7

IF choice d. is selected
Set score to 1

Goed.

ad of bh

Security Briefing : Briefing
LC : y
Test name : Test 1 or 2
Difficulty : CTT Level
PorterGamGad : include

Op de SEH onderzoekt u de pupilreacties van een patiënt en vindt het volgende:
isocore pupillen; bij het afdekken van het rechteroog worden beide pupillen wijd; bij het belichten van het rechter oog ontstaat er beiderzijds een pupilvernaauwing; bij het belichten van het linker oog treedt beiderzijds een mindere pupilvernaauwing op.
Wat is uw conclusie?

- anisocorie
 RAPD OS
 RAPD OD
 normale pupilreacties

IF choice b. is selected
Set score to 1

Goed.

ae of bh

Security Briefing : Briefing
LC : y
Test name : Test 1 or 2
Difficulty : CTT Level
PorterGamGad : include

Mevrouw de S., 67 jaar, presenteert zich met spoed met in het verschillend in grootte storende vlekken in gezichtsveld van haar linker oog. Haar algemene voorgeschiedenis is blanco. U meet een visus van 1.0-.
Wat is de meest waarschijnlijke diagnose?

- migraine ophthalmique
 glasvochtbloeding
 achterste glasvocht membraan loslating
 natte macula degeneratie

IF choice c. is selected
Set score to 1

Goed.

af of bh

Security Briefing : Briefing
LC : y
Test name : Test 1 or 2
Difficulty : CTT Level
PorterGamGad : include

Kies de belangrijkste klacht/symptoom bij de juiste diagnose van het pijnloze rode oog.

- allergische conjunctivitis (i) jeuk (ii) pussende afscheiding (iii) sectoriele roodheid (iv) waterige afscheiding
bacteriële conjunctivitis (i) jeuk (ii) pussende afscheiding (iii) sectoriele roodheid (iv) waterige afscheiding
episcleritis (i) jeuk (ii) pussende afscheiding (iii) sectoriele roodheid (iv) waterige afscheiding
virale conjunctivitis (i) jeuk (ii) pussende afscheiding (iii) sectoriele roodheid (iv) waterige afscheiding

IF choice a. matches "jeuk"
AND choice b. matches "pussende afscheiding"
AND choice c. matches "sectoriele roodheid"
AND choice d. matches "waterige afscheiding"
Set score to 1

Goed.

Anything else
No score defined.

Fout.

Juiste antwoord:

- allergische conjunctivitis - jeuk
- bacteriële conjunctivitis - pussende afscheiding
- episcleritis - sectoriele roodheid
- virale conjunctivitis - waterige afscheiding

ag of bh

Security Briefing : Briefing
LC : y
Test name : Test 1 or 2
Difficulty : CTT Level
PorterGamGad : include

Op het spreekuur van de oogarts komt de heer T, 67 jaar. Hij is doorverwezen door de optometrist. De heer T heeft een refractie van S+4=C-1,25 x 178 rechts en links een refractie van S+4,25=C-0.75 x 3. Hij geeft aan af en toe wazig te zien en dan ook hoofdpijn te hebben. Bij inspectie zie je een ondiepe voorste oogkamer.

Welke therapie is geïndiceerd?

- timolol en diamox
 perifere laser-iridectomie

- atropine oogdruppels

IF choice c. is selected
Set score to 1

Goed.

ah of bh

Security Briefing : Briefing
LC : y
Test name : Test 1 or 2
Difficulty : CTT Level
PorterGamGad : include

U bent coassistent bij de huisarts. Op het spreekuur komt de heer B, 50 jaar. Hij heeft sinds twee dagen een rood en pijnlijk linkeroog. Hij ziet er waziger mee en heeft met zijn linkeroog ook last van het licht.
Wat is de meest waarschijnlijke diagnose?

- acuut glaucoom
 bacteriële conjunctivitis
 hyposfagma
 iridocyclitis

IF choice d. is selected
Set score to 1

Goed.

ai of bh

Security Briefing : Briefing
LC : y
Test name : Test 1 or 2
Difficulty : CTT Level
PorterGamGad : include

Welke pijn past het best bij een corpus alienum doordat de patiënt met een hamer op een stuk ijzer aan het slaan was?

- heftige pijn
 milde pijn
 geen/weinig pijn

IF choice c. is selected
Set score to 1

Goed.

aj of bh

Security Briefing : Briefing
LC : y
Test name : Test 1 or 2
Difficulty : CTT Level
PorterGamGad : include

Mevrouw A., 85 jaar komt ongerust, U bent co- huisartsgeneeskunde, bij u op het spreekuur met een rood oog sinds 1 dag; het oog is rood. Soms jeukt het en dan wrijft zij weleens in het oog. Er is geen afscheiding noch pijn en de visus is onveranderd.
Welke behandeling geeft u?

- geen therapie
 chlooramfenicol oogdruppels en een afspraak na 5 dagen
 aciclovir oogzalf en een controle afspraak
 chlooramfenicol oogzalf en een afspraak na 5 dagen

IF choice a. is selected
Set score to 1

Goed.

ak of bh

Security Briefing : Briefing
LC : y
Test name : Test 1 or 2
Difficulty : CTT Level
PorterGamGad : include

Op de SEH ziet u een 7-jarige jongen met een fors gezwollen en rood ooglid links. Vorige week was hij wat verkouden en hangerig.
Wat is uw beleid?

- neusspray
 opname voor intraveneuze antibiotica
 orale antibiotica gedurende 7 dagen
 warme kompressen

IF choice b. is selected
Set score to 1

Goed.

al of bh

Security Briefing : Briefing
LC : y
Test name : Test 1 or 2
Difficulty : CTT Level
PorterGamGad : include

Wat is een bekende oorzaak van een verworven ptosis?

- functiestoornis n. abducens

- functiestoornis n. trochlearis
 het dragen van harde contactlenzen

IF choice c. is selected
 Set score to 1

Goed.

am of bh

Security Briefing : Briefing
 LC : y
 Test name : Test 1 or 2
 Difficulty : CTT Level
 PorterGamGad : include

Een infectieuze conjunctivitis onderscheidt zich o.a. door de afscheiding.
 Kies de juiste combinaties.

- pussende afscheiding (i) adenovirus (ii) chlamydia trachomatis (iii) S.aureus
 slijmerige afscheiding (i) adenovirus (ii) chlamydia trachomatis (iii) S.aureus
 tranende afscheiding (i) adenovirus (ii) chlamydia trachomatis (iii) S.aureus

IF choice a. matches "S.aureus"
 AND choice b. matches "chlamydia trachomatis"
 AND choice c. matches "adenovirus"
 Set score to 1

Goed.

Anything else
 No score defined.

Fout.

Juiste antwoord:

- pussende afscheiding - S.aureus
- slijmerige afscheiding - chlamydia trachomatis
- tranende afscheiding - adenovirus

an of bh

Security Briefing : Briefing
 LC : y
 Test name : Test 1 or 2
 Difficulty : CTT Level
 PorterGamGad : include

Welke bewering is juist met betrekking tot primair open kamerhoek glaucoom (POAG)?

- POAG veroorzaakt geen klachten in de meeste stadia.
 POAG geeft pijnklachten in de loop van de dag als de intraoculaire druk oploopt.
 Gezichtsvelduitval begint meestal centraal en is symmetrisch.
 Visusklachten zijn er met name bij fel licht.

IF choice a. is selected
 Set score to 1

Goed.

ao of bh

Security Briefing : Briefing
 LC : y
 Test name : Test 1 or 2
 Difficulty : CTT Level
 PorterGamGad : include

Bij welke visus spreken we van cataracta incipiens?

- >0.5
 < 0.5- >0.3
 <0.3- >0.1
 <0.1- > 1/300
 < 1/300

IF choice a. is selected
 Set score to 1

Goed.

ap of bh

Security Briefing : Briefing
 LC : y
 Test name : Test 1 or 2
 Difficulty : CTT Level
 PorterGamGad : include

Bij een occlusie van de a. centralis retinae is de visus

- tussen 0,5-0,3
 tussen 0.3-0.1
 tussen 0-1- 1/300
 tussen 1/300 en lichtperceptie

IF choice d. is selected
Set score to 1

Goed.

aq of bh

Security Briefing : Briefing
LC : y
Test name : Test 1 or 2
Difficulty : CTT Level
PorterGamGad : include

Mevrouw F, 17 jaar, komt bij u met een oog pijnlijk rood oog sinds 1 dag. Zij draagt zachte contactlenzen (S-4). Het spleetlamp onderzoek ervaart zij als pijnlijk; u ziet geen aankleuring. Het valt u op dat zij met haar rug naar het raam zit. Welke diagnose is de meest waarschijnlijke?

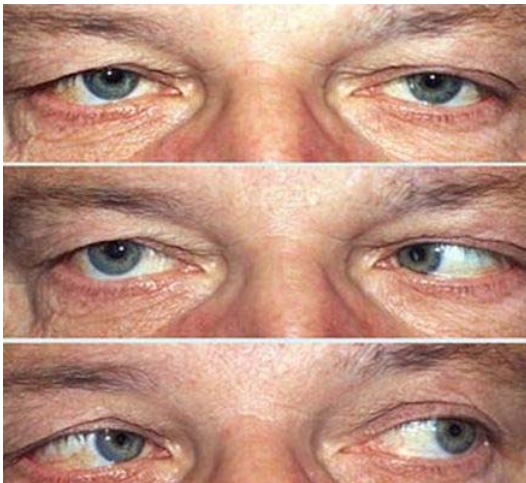- corpus alienum
 ulcus cornea
 acuut glaucoom
 uveïtis anterior

IF choice d. is selected
Set score to 1

Goed.

ar of bh

Security Briefing : Briefing
LC : y
Test name : Test 1 or 2
Difficulty : CTT Level
PorterGamGad : include



[Bron: foto eigen archief Oogheekunde]

Welke zenuw functioneert niet bij deze patiënt?

- N abducens rechts
 N trochlearis rechts
 N trigeminus rechts
 N oculomotorius rechts

IF choice a. is selected
Set score to 1

Goed.

as of bh

Security Briefing : Briefing
LC : y
Test name : Test 1 or 2
Difficulty : CTT Level
PorterGamGad : include

Welk aanvullende onderzoeken geven welke informatie met betrekking tot de gezichtsvelden?
Plaats hiervoor de juiste onderzoeksmethode bij de juiste test.

- Amsler (i) centraal gezichtsveld (ii) confrontatief gezichtsveld (iii) kinetische perimetrie (iv) statische perimetrie
Donders (i) centraal gezichtsveld (ii) confrontatief gezichtsveld (iii) kinetische perimetrie (iv) statische perimetrie
Goldmann (i) centraal gezichtsveld (ii) confrontatief gezichtsveld (iii) kinetische perimetrie (iv) statische perimetrie
Humphrey (i) centraal gezichtsveld (ii) confrontatief gezichtsveld (iii) kinetische perimetrie (iv) statische perimetrie

IF choice a. matches "centraal gezichtsveld"
AND choice b. matches "confrontatief gezichtsveld"
AND choice c. matches "kinetische perimetrie"
AND choice d. matches "statische perimetrie"
Set score to 1

Goed.

Anything else
No score defined.

Fout.

Juiste antwoord:

- Amsler - centraal gezichtsveld
- Donders - confrontatief gezichtsveld
- Goldmann - kinetische perimetrie
- Humphrey - statische perimetrie

at of bh

Security Briefing : Briefing
LC : y
Test name : Test 1 or 2
Difficulty : CTT Level
PorterGamGad : include

Op het spreekuur komt vervoegd mevrouw W, 75 jaar, i.v.m. uitstralende pijn aan haar rechteroog; zij is ook misselijk. Iedere 12 weken komt zij voor controle i.v.m. haar matig geregleerde RR en DM II. De visus bedraagt VOD 3/60.
Wat is de meest waarschijnlijke diagnose?

- hypertensieve retinopathie gr II
- non-proliferatieve diabetische retinopathie
- neovasculair glaucoom
- keratitis marginalis

IF choice c. is selected
Set score to 1

Goed.

au of bh

Security Briefing : Briefing
LC : y
Test name : Test 1 or 2
Difficulty : CTT Level
PorterGamGad : include

Mevrouw Z, 47 jaar komt bij U met de klacht dat zij sinds enkele weken af en toe tegen iets aanloopt en onzeker in het verkeer is; met name als zij ingehaald wordt schrikt zij. Bij navragen kan zij niet aangeven hoe lang de klachten bestaan; zij heeft geen flitsen bemerkt. Haar algemene voorgeschiedenis is blanco. Zij heeft alleen een leesbril.

Wat is de meest waarschijnlijke diagnose?

- cataract
- neurologische oorzaak
- ablatio retinae

IF choice b. is selected
Set score to 1

Goed.

av of bh

Security Briefing : Briefing
LC : y
Test name : Test 1 or 2
Difficulty : CTT Level
PorterGamGad : include

Ruptuur van welk bloedvat is meestal de oorzaak van een subdurale bloeding?

- arteria cerebri media
- ankervene
- arteria meningea media
- vena emissaria

IF choice b. is selected
Set score to 1

Goed.

aw of bh

Security Briefing : Briefing
LC : y
Test name : Test 1 or 2
Difficulty : CTT Level
PorterGamGad : include

Van welk deel van het ventriculaire systeem vormt de thalamus de wanden?

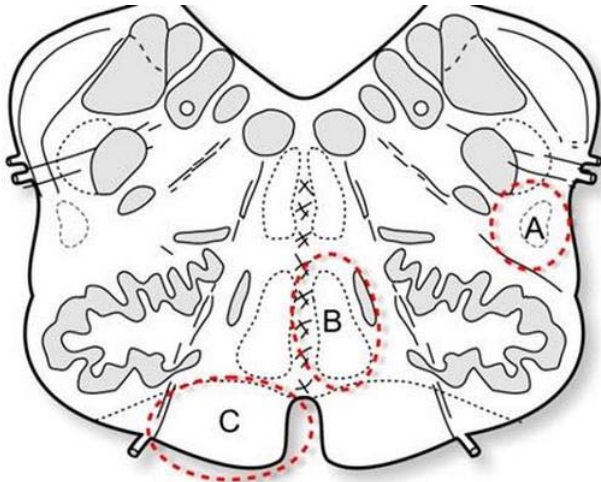
- derde ventrikel
- aqueductus cerebri
- vierde ventrikel
- laterale ventrikel
- canalis centralis
- cisterna interpeduncularis

IF choice a. is selected
Set score to 1

Goed.

ax of bh

Security Briefing : Briefing
 LC : y
 Test name : Test 1 or 2
 Difficulty : CTT Level
 PorterGamGad : include



[Bron: Anatomie en Neurowetenschappen]

Bovenstaande afbeelding toont een schematische weergave van een doorsnede door het myelencephalon. De gebieden aangeduid met A, B en C bevatten belangrijke baansystemen.

Welke symptomen zijn te verwachten wanneer er zich een multiple sclerose gerelateerde demyelinisatiefocus voordoet in gebied A?

- Verlies van (i) gnostische (ii) vitale sensibiteit van de (i) contralaterale (ii) ipsilaterale lichaamshelft onder de hals en van (i) gnostische sensibiteit (ii) vitale sensibiteit van het (i) conalaterale gedeelte (ii) ipsilaterale gedeelte van het hoofd.

IF choice a. matches "vitale"
 AND choice b. matches "contralaterale"
 AND choice c. matches "vitale sensibiteit"
 AND choice d. matches "ipsilaterale gedeelte"
 Set score to 1

Goed.

Anything else
 No score defined.

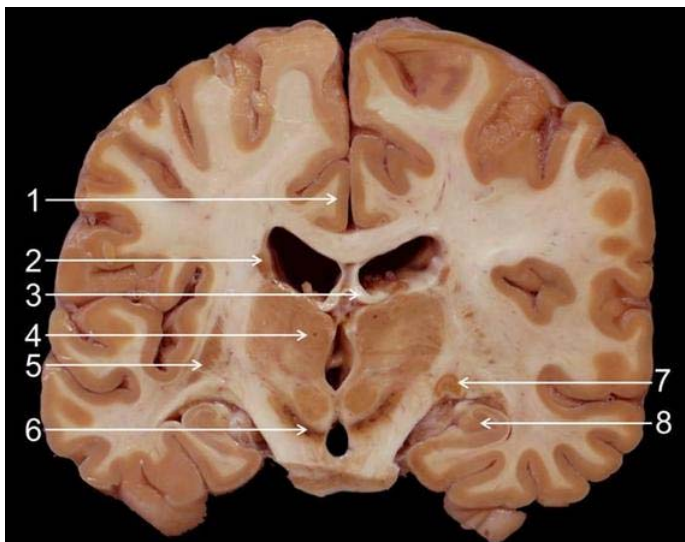
Fout.

Juiste antwoord:

Verlies van [vitale] sensibiteit van de [contralaterale] lichaamshelft onder de hals en van [vitale sensibiteit] van het [ipsilaterale gedeelte] van het hoofd.

ay of bh

Security Briefing : Briefing
 LC : y
 Test name : Test 1 or 2
 Difficulty : CTT Level
 PorterGamGad : include



[Bron: Anatomie en Neurowetenschappen. Originele bron: anatomie-amsterdam.nl]

Welke drie structuren behoren tot het limbische systeem?

- 1
 2

- 3
- 4
- 5
- 6
- 7
- 8

IF choice a. is selected
 AND choice b. is NOT selected
 AND choice c. is selected
 AND choice d. is NOT selected
 AND choice e. is NOT selected
 AND choice f. is NOT selected
 AND choice g. is NOT selected
 AND choice h. is selected
 Set score to 1

Goed.

Anything else
 No score defined.

Fout.

Juiste antwoord:

- 1
- 3
- 8

[az of bh](#)

Security Briefing : Briefing
 LC : y
 Test name : Test 1 or 2
 Difficulty : CTT Level
 PorterGamGad : include

Bij welke manier om conflicten over verschil van mening te hanteren is er sprake van een sterk belang van inhoud?

- opleggen
- toegeven
- opgeven

IF choice a. is selected
 Set score to 1

Goed.

[ba of bh](#)

Security Briefing : Briefing
 LC : y
 Test name : Test 1 or 2
 Difficulty : CTT Level
 PorterGamGad : include

Tijdens een driegesprek tussen arts, patiënt en partner van de patiënt blijkt de partner van de patiënt behoorlijk dominant gedrag te vertonen; deze blijkt alle vragen van de arts, welke gericht zijn aan de patiënt, zelf te beantwoorden, nog voor de patiënt de kans heeft gekregen dit te doen. De arts doet er hier verstandig aan de dominante partner

- naar de wachtkamer te sturen.
- te laten merken dat hij de boodschap gehoord heeft.
- te negeren.

IF choice b. is selected
 Set score to 1

Goed.

[bb of bh](#)

Security Briefing : Briefing
 LC : y
 Test name : Test 1 or 2
 Difficulty : CTT Level
 PorterGamGad : include

Een man van 72 jaar werd acht dagen geleden opgenomen met een bloedig CVA (links temporaal). Hoewel hij nog behoorlijk zwak is, gaat hij elke dag vooruit in het aantal uren dat hij uit bed komt. Zijn rompbalans is slecht, en hij heeft een paretische arm rechts. Er lijkt verbetering in zijn handfunctie op te treden, maar er is ook apraxie. Zijn medische voorgeschiedenis vermeldt alleen hoge bloeddruk, die goed behandeld wordt met nifedipine 20 mg, 2dd1. Patiënt is een sportliefhebber (fietsen en roeien) en actief met veel vrijwilligerswerk. Hij is enorm gemotiveerd om te revalideren en wil sporten en vrijwilligerswerk weer kunnen oppakken. Zijn vrouw biedt een goede ondersteuning. Waar kan deze patiënt het beste revalideren?

- in de thuissituatie met eerstelijns fysiotherapie
- in een verpleeghuis voor geriatrische revalidatiezorg
- in een revalidatiecentrum voor medisch specialistische revalidatiezorg

IF choice c. is selected
 Set score to 1

Goed.

[bc of bh](#)

Security Briefing : Briefing
 LC : y
 Test name : Test 1 or 2

Difficulty : CTT Level
PorterGamGad : include

Visually evoked potential (VEP)-onderzoek geeft informatie over de functie van met name:

- de fovea centralis
- de reticulair formatie
- het corpus geniculatum laterale
- de nervus opticus

IF choice d. is selected
Set score to 1

Goed.

bd of bh

Security Briefing : Briefing
LC : y
Test name : Test 1 or 2
Difficulty : CTT Level
PorterGamGad : include

Een proefpersoon (met gelijke pupillen links en rechts) kijkt naar een slinger van Pulfrich, waarbij een balletje in één vlak heen en weer beweegt, en ervaart dat het balletje een ellipsbaan beschrijft.
Dit duidt op pathologie van:

- de tractus opticus
- de radiatio optica
- de nervus opticus
- het corpus geniculatum laterale

IF choice c. is selected
Set score to 1

Goed.

be of bh

Security Briefing : Briefing
LC : y
Test name : Test 1 or 2
Difficulty : CTT Level
PorterGamGad : include

De kniepeesreflex is een (i) monosynaptische (ii) polysynaptische reflex die wordt geïnitieerd door activatie van spierspoeltjes in de
 (i) Golgi (ii) m. quadriceps femoris peessensoren.

IF choice a. matches "monosynaptische"
AND choice b. matches "m. quadriceps femoris"
Set score to 1

Goed.

Anything else
No score defined.

Fout.

Juiste antwoord:

De kniepeesreflex is een [**monosynaptische**] reflex die wordt geïnitieerd door activatie van spierspoeltjes in de [**m. quadriceps femoris**] peessensoren.

bf of bh

Security Briefing : Briefing
LC : y
Test name : Test 1 or 2
Difficulty : CTT Level
PorterGamGad : include

Bij de onderhoudsbehandeling van migraine kan gekozen worden voor bepaalde bètablokkers.
Welke eigenschap maakt dat een bètablokker geschikt is voor onderhoudsbehandeling bij migraine?

- De bètablokker moet affiniteit hebben voor β_2 -receptoren en kan dus beter niet selectief zijn (voorbeeld: propranolol).
- De bètablokker moet in grote mate selectief zijn voor de β_1 -receptoren (voorbeeld: atenolol).
- De bètablokker moet naast β -receptoren ook α -receptoren blokkeren (voorbeeld: labetalol).
- De bètablokker moet lipofiel zijn (voorbeeld: metoprolol).

IF choice d. is selected
Set score to 1

Goed.

bg of bh

Security Briefing : Briefing
LC : y
Test name : Test 1 or 2
Difficulty : CTT Level
PorterGamGad : include

Uw patiënt vertoont tekenen van de M. Parkinson, maar het beeld is niet heel duidelijk en er bestaat nog twijfel of de diagnose klopt.
Welke beeldvorming van het brein vraagt u aan, om deze ziekte te kunnen vaststellen?

- een SPECT onderzoek
- een T2 gewogen MRI opname met lange echo-tijd
- een T1-gewogen MRI opname met MR contrast toediening
- een CT angiografie met CT contrast toediening

IF choice a. is selected
Set score to 1

Goed.

bh of bh

Security Briefing : Briefing
LC : y
Test name : Test 1 or 2
Difficulty : CTT Level
PorterGamGad : include

U heeft een MRI laten maken van een MS patiënt. Op een T2-gewogen beeld zijn MS lesies zichtbaar met een hoog signaal ten opzichte van het omringende hersenweefsel.

Wat kunt U concluderen over deze lesies?

- de T2 in de lesies is verkort
- de T2 in de lesies is verlengd
- de lesies absorberen meer Röntgen straling
- de repetitietijd TR in de lesies is verkort

IF choice b. is selected
Set score to 1

Goed.

Feedback
0% to 100%

Je hebt %SESSION.SCORE% van de %SESSION.MAX% vragen juist beantwoord.

